

Ultraschall für Notfälle: Anwendungen im Rettungsdienst

Raoul Breitzkreutz, Hendrik Ilper, Florian H. Seeger, Felix Walcher

Übersicht

Einleitung	273
Traumasonografie	275
Peri-Reanimation: Hypotonie, CPR und Post-Reanimation	279
Ausblick	291

Einleitung

Anwendung von Ultraschallverfahren für Notfälle?

Im deutschen Rettungsdienst wird bei fehlenden oder schwer beeinträchtigten Vitalfunktionen in der Regel patientenbezogen oder notfallbezogen ein Notarzt durch die Leitstellen disponiert [1]. Zu den Leitsymptomen gehören u. a. Bewusstlosigkeit, akute oder schwere Dyspnoe, Zyanose und Hypotonie sowie schwere Verletzungen.

Im Regelfall werden vom Notarzt neben der Kurzanamnese die klinischen Basisuntersuchungen mit Auskultation und Perkussion durchgeführt und wenige technische Hilfsmittel, wie periphere Sättigung, nicht invasive Messung des Blutdrucks und EKG-Rhythmusanalyse (Tab. 1), eingesetzt. Diese Untersuchungen dienen, mit Ausnahme des EKG, lediglich dem Erfassen von Vitalwerten oder -funktionen und reichen für eine Identifikation einiger behandelbarer Ursachen nicht aus.

In diesem Fortbildungsbeitrag können Sie die wichtigsten Anwendungen und Befunde für Ultraschalluntersuchungen in Notfällen kennenlernen.

Beispiel Notaufnahme/Schockraum

In Notaufnahmen/Schockräumen wird erwartet, dass durch eine kurze und schnelle Diagnostik eine Arbeitsdiagnose erstellt wird und – bei vitaler Bedrohung – eine Therapie unverzüglich eingeleitet werden kann. Daher werden in Notaufnahmen zunehmend Verfahren der fokussierten Sonografie bzw. Echokardiografie zur Klärung einer kardialen oder pulmonalen Ursache zu einem frühen Zeitpunkt eingesetzt [2].

Für die präklinische Versorgung stellt sich daher folgende Grundfrage: Soll der Notarzt bereits an einem Notfalleinsatzort eine vorgezogene Diagnostik mit Ultraschall anwenden, um ggf. daraus Konsequenzen für Therapie oder Management abzuleiten?

Bereiche für Anwendungen von Ultraschalluntersuchungen

Die Überlegungen zum Nutzen fokussierter Sonografie oder Echokardiografie gelten über den Rettungsdienst hinaus auch für Notfallereignisse in Notaufnahmen und im Schockraum, auf der Intensivstation, in der perioperativen Medizin und in krankenhausesinteren Notfallsituationen (Medical Emergency Team), ebenso bei länger dauernden (luftgebundenen) Transporten von Schwerstkranken oder für die Einsatzmedizin der Armeen und der Hilfsdienste.

Tabelle 1**Wertigkeit der klinischen und technischen Untersuchung bei Notfällen.**

Klinische Untersuchung	Grenzen
„Sehen, hören, fühlen“ (Look, listen, feel), Basic Life Support	bei Blutdruck unter 50 mmHg systolisch oder CPR klinisch wenig hilfreich
GCS neurologisch-motorische Aktivität (Bewusstsein?, Reaktion?)	keine Auskunft über kardiale Funktion
Palpation der zentralen Pulse Auskultation von Herz, Lungen und Abdomen	keine Auskunft über morphologische DD (Hypovolämie, Perikarderguss, Pleuraerguss, Pneumothorax)
Technische Untersuchung	
EKG und Rhythmusanalyse	keine Auskunft über morphologische Abnormalitäten
SpO ₂	Pulsatilität bei Schock oder CPR meist nicht vorhanden
Nicht invasive Blutdruckmessung nach Riva-Rocci	bei Blutdruck unter 50 mmHg systolisch oder CPR keine Ergebnisse
Endexpiratorisches CO ₂	bei niedrigen Werten Herzinsuffizienz oder -stillstand. Annäherung, aber keine Auskunft über morphologische DD
Tragbare Sonografie/Echokardiografie?	Ergänzung zu anderen Notfalluntersuchungen

Voraussetzungen dafür sind Kenntnisse weniger, ausgewählter Ultraschall-Differenzialdiagnosen (Nachweis abnormaler Flüssigkeitsansammlungen in Abdomen, Pleura und Perikard) und deren Anwendung und Interpretation im klinischen Kontext. Die meisten Ultraschall-Differenzialdiagnosen gehören zum sogenannten Basiswissen (Stufe 1) der international angewandten 3-Stufen-Ausbildungskonzepte (1. Basis-, 2. Fortgeschrittenen- und 3. Experten-niveau).

Paradigmenwechsel

Bei der Anwendung von Ultraschallverfahren in der Intensiv- und Notfallmedizin zeichnet sich ein Paradigmenwechsel ab: Im Gegensatz zur geplanten, systematischen Untersuchung durch einen Spezialisten in einem Ultraschall- oder Echokardiografielabor oder durch einen Expertenanwender (u. a. Internist, Kardiologe), die viele Minuten dauert, soll derjenige Arzt, der Patienten in Notfällen behandelt, eine limitierte, fokussierte Ultraschalluntersuchung in zeitkritischen Situationen selbstständig, verantwortlich und schnell, das heißt innerhalb von Sekunden, durchführen können. Diese Ultraschalluntersuchungen gleichen damit dem Einsatz des Stethoskops.

Thesen oder Konzepte dieser Arbeit

1. Bei der Traumaversorgung ist die Anwendung von Ultraschall zur besseren Diagnosestellung auch präklinisch erforderlich [3].
2. Bei Nicht-Trauma-Notfällen kann die Anwendung von Ultraschalluntersuchungen die Anzahl der infrage kommenden Differenzialdiagnosen vermindern.
3. Basiswissen in Echokardiografie (FEEL) ist geeignet für den besonderen Bereich der „Peri-Reanimation“ („peri-resuscitation care“, d. h. bei vitaler Bedrohung durch Hypotension, bei mechanischer CPR und in der Post-Reanimation-Phase), da nicht alle Diagnosen mit der EKG-Rhythmusanalyse oder der klinischen Untersuchung gestellt werden können [4].
4. Für die Anwendung von Ultraschallverfahren muss der Anwender ähnlich wie für die Anwendung des EKG ausreichend geschult sein und regelmäßige Untersuchungen vornehmen. Er muss außerdem durch Training auf Konsequenzen der Ultraschall-Untersuchungsergebnisse vorbereitet werden (zum Beispiel Erwerb von Kenntnissen in Pleura- und Perikardpunktion).

Traumasonografie

Konzept p-FAST

FAST ist das Akronym für „fokussierte abdominelle Sonografie bei Trauma“ und sollte heute ein etablierter Bestandteil der Schockraumdiagnostik in der Phase 1 (primary survey) des Advanced Trauma Life Support (ATLS) sein. Das Konzept des p-FAST, Ultraschall beim Traumapatienten bereits in der präklinischen Phase am Notfalleinsatzort einzusetzen, wurde u. a. in Frankfurt entwickelt [3,5].

Clarke konnte für die Versorgungszeit im Schockraum nachweisen, dass beim isolierten operationspflichtigen Abdominaltrauma die Überlebenschancen alle 3 Minuten um 1% sinkt [6]. Der sicheren Beurteilung des Traumapatienten in der Präklinik

kommt daher eine Schlüsselrolle zu, da hier die Weichenstellung für die nächste kritische Phase der klinischen Versorgung erfolgt.

p-FAST ist ein dem Schockraum vorgezogenes, einfaches Screeningverfahren, das wesentlich sensitiver und spezifischer ist als die klinische Untersuchung.

Nachdem in einigen Studien als „proof of principle“ gezeigt wurde [3,7], dass p-FAST sicher und machbar ist, konnte eine darauf folgende Multizenterstudie nachweisen, dass p-FAST günstige Auswirkungen auf das präklinische und frühe klinische Management hat. So konnte bei Patienten mit Nachweis von freier abdomineller Flüssigkeit das präklinische wie auch frühe klinische Management häufig optimiert werden. Bei positivem p-FAST-Befund wurde dies beispielsweise mit der Entscheidung für eine sogenannte

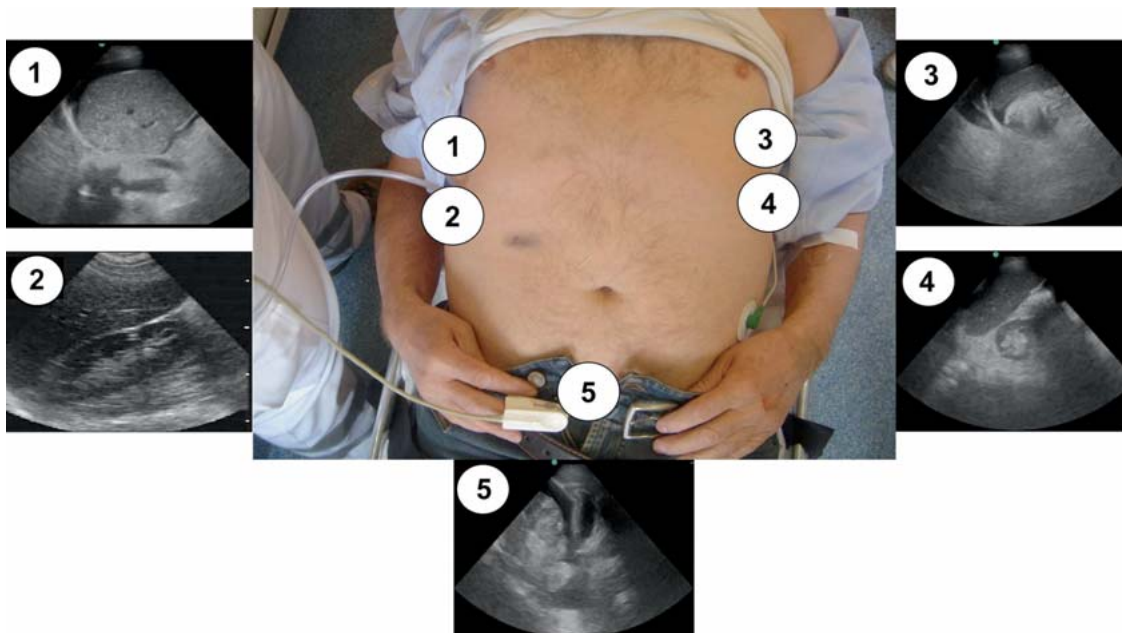


Abb. 1 Der Untersuchungsgang nach p-FAST: Anlotungspositionen.

- (1) Erste Anlotungsposition: Am entkleideten Patienten beginnt man stets auf der rechten Thoraxseite im 8. – 10. ICR mit dem Ausschluss eines Hämatothorax, indem man Zwerchfell und Leber darstellt und die Lungenbewegungen (Vorhangphänomen) betrachtet.
- (2) Zweite Anlotungsposition: Danach gleitet man 1 – 2 Interkostalräume (ICR) nach kaudal, um den Morrison-Pouch zwischen Leber und Niere einzusehen.
- (3) Die dritte Anlotungsposition befindet sich auf der linken Seite 1 – 2 ICR höher als auf der rechten Körperseite und dient wiederum dem Ausschluss oder Nachweis eines Hämatothorax oder subphrenischer freier abdomineller Flüssigkeit. Zwerchfell und Milz dienen als Orientierungspunkte.
- (4) Die vierte Anlotungsposition zielt zur Darstellung des Koller-Pouch zwischen Milz und Niere. Sie befindet sich auf der linken Körperseite in Höhe des 7. – 9. ICR.
- (5) Die fünfte Anlotungsposition dient der Kontrolle des para- und retrovesikalen Raumes und befindet sich direkt oberhalb der Symphyse. Hier dargestellt ist ein Längsschnitt in der Medianlinie mit freier Flüssigkeit oberhalb der Blase.

Für eine gute Darstellung sind der vollständige Kontakt des Schallkopfes (Ankoppelung) am Patienten und die Anlotung mit einem Winkel von 90° zur Körperoberfläche zu beachten.

Crash-Rettung realisiert. Dabei konnten diese Studien darstellen, dass weniger als 2,5 Minuten Untersuchungszeit für eine suffiziente Beurteilung benötigt wurden und so die sonografische Diagnose ca. 30 Minuten früher als im Schockraum gestellt werden konnte.

Es ist mit der Einführung von p-FAST möglich, bei verunfallten Patienten abdominelle Blutungen mit hoher Sensitivität und Spezifität bereits präklinisch zu diagnostizieren oder auszuschließen. Dies gilt auch für sitzende und eingeklemmte Personen. Gute Ergebnisse können von geschulten Untersuchern mit mehr als 50 Untersuchungen pro Jahr erzielt werden [2, 8, 9].

Untersuchungsgang p-FAST

Es werden bei p-FAST fünf Anlotungspunkte unterschieden (Abb. 1, Tab. 2).

Am häufigsten ist freies abdominelles Blut (Flüssigkeit) nach stumpfem Bauchtrauma rechts sowie links subphrenisch nachzuweisen (Abb. 2).

Beispiele für pathologische Untersuchungsergebnisse bei anderen Anlotungen sind in den Abbildungen 3 bis 5 dargestellt.

Die Untersuchung bei Traumapatienten sollte in der Regel auch einen kurzen Blick von subkostal oder parasternal auf das Herz in Ergänzung zu FAST beinhalten, um einen traumatisch bedingten Perikarderguss zu erkennen oder auszuschließen (siehe später folgenden Abschnitt zu Konzept FEEL).

Tabelle 2

Anlotungspunkte p-FAST.

Nummer der Position	Anatomische Lage	Anatomische Strukturen, nützliche Artefakte	Fragestellung
(1) Lateral-diaphragmatischer Längsschnitt rechts	rechte Thoraxapertur, ICR 8 – 10 mittlere Axillarlinie, Drehwinkel 45° gegen den Uhrzeigersinn	Verlust von Bildanteilen durch Reverberationen der Lunge („Vorhangphänomen“), Zwerchfell, Leber	Hämatothorax, freie Flüssigkeit subphrenisch
(2) Lateral-kaudaler Längsschnitt rechts	rechte Thoraxapertur, ICR 9 – 10 mittlere bis hintere Axillarlinie, Drehwinkel 10° gegen den Uhrzeigersinn	Zwerchfell, Leber, Niere, Morison-Pouch als anatomischer Raum zwischen Leber und Niere	freie Flüssigkeit im Morison-Pouch
(3) Lateral-diaphragmatischer Längsschnitt links	linke Thoraxapertur, ICR 7 – 9 hintere Axillarlinie, Drehwinkel 45° im Uhrzeigersinn	Verlust von Bildanteilen durch Reverberationen der Lunge („Vorhangphänomen“), Zwerchfell, Milz	Hämatothorax, freie Flüssigkeit subphrenisch
(4) Lateral-kaudaler Längsschnitt links	linke Thoraxapertur, ICR 8 – 10 hintere Axillarlinie, Drehwinkel 0 – 10° im Uhrzeigersinn	Milz, Niere, Koller-Pouch als anatomischer Raum zwischen Milz und Niere	freie Flüssigkeit im Koller-Pouch
(5) Medianer Unterbauchquer- und -längsschnitt	Unterbauch, Schallkopf ist horizontal eingestellt, in Medianlinie Heranführen des Schallkopfes an die Symphyse, bei Knochenkontakt Kippen der Schallkopfebene um 30 – 50° nach kaudal. Danach vertikale Darstellung der Blase durch Drehung des Schallkopfes um 90°. Cave: Schallkopfebene bleibt in Medianlinie!	Blase, ggf. Uterus, Cave: Verwechslungsgefahr freie Flüssigkeit und Rektum mit Flüssigkeit sowie Iliakalgefäße	freie Flüssigkeit para- oder retrovesikal

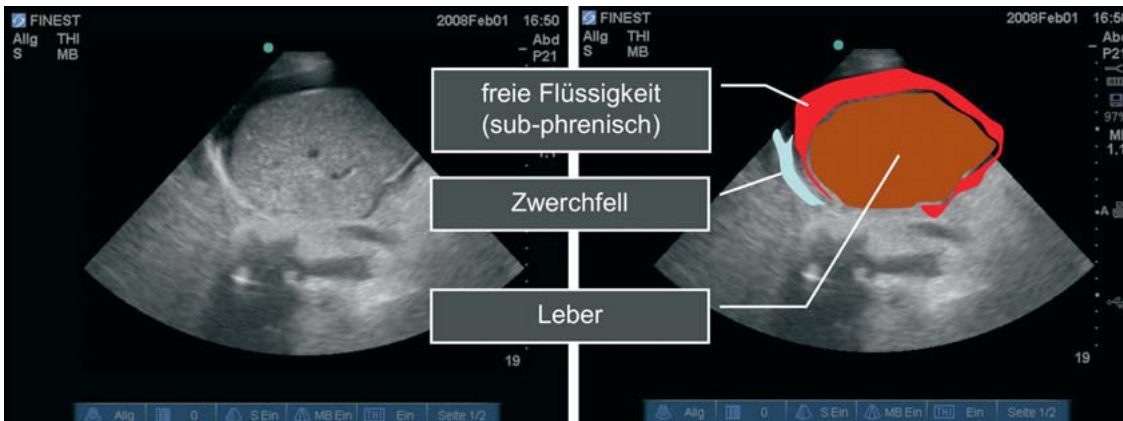


Abb. 2 Nachweis von subphrenischer freier Flüssigkeit. Beispiel der ersten Anlotungsposition des p-FAST-Untersuchungsganges. Der Schallkopf befindet sich an der rechten Thoraxwand in Höhe des 8. – 10. ICR in der mittleren Axillarlinie. Bei senkrecht zur Körperlängsachse aufgesetztem Schallkopf wird dieser ca. 45° entgegen dem Uhrzeigersinn gedreht, um das Schallfenster zwischen den Rippen zu nutzen. Der einzustellende Orientierungspunkt ist der kaudale Leberrand. Neben dem echogenen Zwerchfell, das sich atemabhängig bewegt, sieht man einen breiten, echoarmen Streifen zwischen Zwerchfell und Leber, der als freie Flüssigkeit die Leber umgibt.

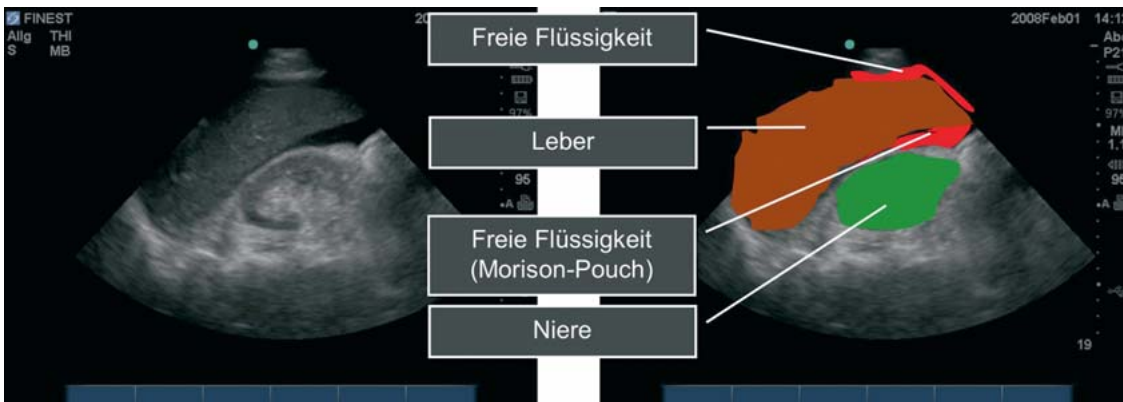


Abb. 3 Nachweis freier Flüssigkeit im Morison-Pouch. Beispiel der zweiten Anlotungsposition des p-FAST-Untersuchungsganges. Zwischen den beiden Organen Leber und Niere befindet sich der sog. Morison-Pouch, in dem sich freie Flüssigkeit als dunkler Saum oder Sichel zeigt.

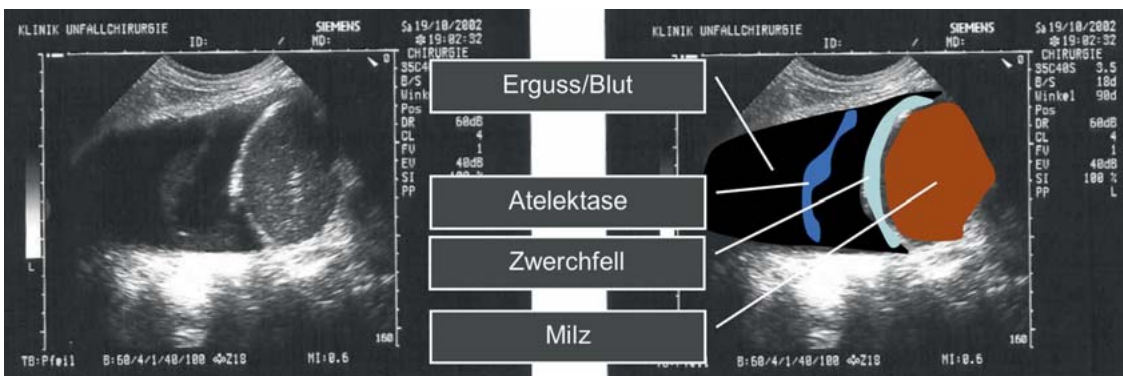


Abb. 4 Ausgeprägter Hämatothorax. Beispiel der dritten Anlotungsposition des p-FAST-Untersuchungsganges. Oberhalb des Zwerchfells (links im Bild) befindet sich Flüssigkeit im Sinne eines Hämatothorax. Innerhalb des Ergusses befindet sich eine Lungenatektase, die sich ähnlich echoreich wie die Milz darstellt.

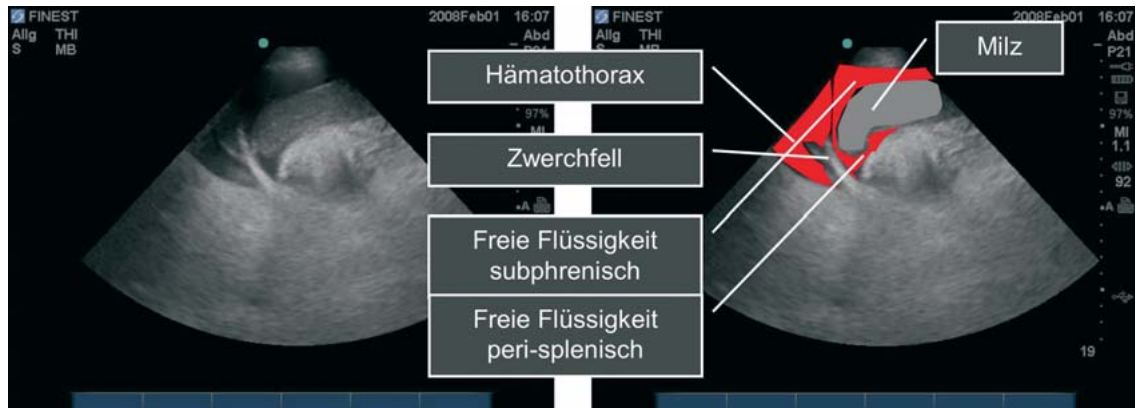


Abb. 5 Hämatothorax, subphrenische und perisplenische freie Flüssigkeit. Beispiel der dritten Anlotungsposition des p-FAST-Untersuchungsganges. Die einzustellenden Orientierungspunkte sind Zwerchfell und die (im Schnittbild bohnenförmige) Milz. Zusätzlich Hinweis auf Hämatothorax. Beachte: Schallkopf am besten dorsal in der hinteren Axillarlinie anloten.

Ausbildung in p-FAST

Die Methode und Schulung nach p-FAST wurde entwickelt, da die präklinischen Bedingungen am Unfallort sich deutlich von den relativ geordneten Bedingungen im Schockraum unterscheiden. Das Schulungsprogramm ist darauf speziell abgestimmt. Es wurde mehrfach gezeigt, dass diese Technik innerhalb eines eintägigen Ausbildungsprogramms erlernt werden kann und eine steile Lernkurve besteht [8,9].

p-FAST kann auch für Ärzte ohne sonografisches Vorwissen innerhalb dieses Tageskurses gut erlernt werden. Allerdings sollten Ärzte diese Untersuchungstechnik nach Kursteilnahme auch innerhalb des Krankenhauses regelmäßig einsetzen und vertiefen. Beispielhaft wird in den USA [2,9] für Ärzte der Notaufnahmen gefordert, mindestens 50 Untersuchungen pro Jahr selbstständig durchzuführen (davon 10% pathologische Ergebnisse), um Kenntnisse, Fertigkeiten und Diagnosesicherheit zu erhalten. Außerdem ist eine gute Befunddokumentation anzustreben.

Das Ausbildungskonzept zu p-FAST der AG Notfallsonografie ist DEGUM-zertifiziert [5]. Kennzeichnend für ein gutes Lehrprogramm sind

- ein Instruktoren-Teilnehmer-Verhältnis von 1 : 2
- ein Anteil von praktischem Training von mindestens 70% des Kurses
- 10% der Ultraschallbefunde als pathologische Befunde, beispielsweise mit Patienten unter Peritonealdialyse-Therapie oder Aszites unterschiedlicher Genese
- Vermittlung von Zeitdruck und Anwendung von p-FAST in Szenarien

- wiederholter Stationenwechsel
- ggf. Ultraschallsimulation [10]
- ggf. Abschluss-Selbstevaluation

Integration von p-FAST in die Erstversorgung

Die Wiederholungsuntersuchung der p-FAST als Verlaufskontrolle während der präklinischen Versorgungsphase kann eine Dynamik aufdecken, die mittels Ultraschalluntersuchung im Schockraum erst sehr spät festzustellen wäre. Die Mitteilung eines positiven Ultraschallbefundes mit Dynamik an die aufnehmende Klinik ermöglicht dem Schockraumteam, optionale Erweiterungen des Teams vorzunehmen, eine unmittelbare Operationsbereitschaft herzustellen und entsprechende Vorbereitungen zur sofortigen Bluttransfusion zu treffen, die andernfalls doch (mindestens) einige Minuten in Anspruch nehmen würden.

Einschränkungen der Methode p-FAST

p-FAST ist nicht geeignet, parenchymatöse Kontusionen oder Blutungen der Leber und Milz in der Frühphase und mit ausreichender Sicherheit zu diagnostizieren. p-FAST kann die CT-Untersuchung des Stammes in Schockraum oder Notaufnahme nicht ersetzen.

Die wichtigste Kritik an der Durchführung von p-FAST am Unfallort ist, dass es ggf. zur Verzögerung der Rettungszeit führen könnte. Allerdings konnte dies in eigenen Studiendaten weitgehend ausgeschlossen werden. So gaben die Studienärzte an, dass es häufig

wie im Schockraum möglich war, nachdem die Vitalfunktionen gesichert waren, in Zeitfenstern (zum Beispiel Patient war noch eingeklemmt, Atemweg wurde gesichert) oder zu Beginn des Transportes p-FAST ohne Zeitverzug für den Gesamttablauf anzuwenden. Darüber hinaus könnte auch ein geschulter Rettungsassistent die Anlotungen vornehmen und dem Arzt die Untersuchungsergebnisse demonstrieren. Inwieweit dieses Verfahren Auswirkungen auf die Überlebenszeit hat, muss sich in weiteren Studien zeigen.

Peri-Reanimation: Hypotonie, CPR und Post-Reanimation

Konzept FEEL (Focused Echocardiography for Life Support, Untersuchung des Herzens)

Für die Versorgung von Patienten mit symptomatischer Hypotension (drohender CPR) oder „hämodynamischer Instabilität“ während einer laufenden CPR oder in der Post-Reanimationsphase wurde von uns das Konzept FEEL (Focused Echocardiography for Life Support) der fokussierten Echokardiografie für die „Peri-Reanimation“ entwickelt [4].

Undifferenzierte Hypotonie

Jones [11] konnte für amerikanische Notaufnahmen zeigen, dass die Anzahl der infrage kommenden Differenzialdiagnosen bei Patienten mit symptomatischer Hypotension bei sofortiger Anwendung von Ultraschall deutlich vermindert werden konnte. Es ist dadurch leicht möglich, eine kardiogene Ursache der Hypotension zu identifizieren.

Notärzte könnten dementsprechend mit Basiswissen in fokussierter Echokardiografie bereits präklinisch ihre Diagnosen sicherer gestalten und ggf. bereits am Einsatzort Diagnosen stellen, die eine Bedeutung für die weitere Versorgung in der Notaufnahme oder auf der Intensivstation haben.

Bei Patienten mit myokardialer Ursache der Hypotension ist der „Leg-lift“-Test oder die Bolusgabe von Volumen ohne Kenntnis der Pumpfunktion kontraindiziert.

Diagnose behandelbarer Ursachen bei CPR

Während Asystolie oder pulsloser elektrischer Aktivität (PEA) wurde in seltenen Fällen ein Perikarderguss (geschätzt weniger als 3%) diagnostiziert [12, 13]. Sollte auf diese Untersuchungstechnik verzichtet werden, wenn man hochgerechnet in einem einzelnen Rettungsdienstkreis alle 3 Jahre ein Leben retten kann? Diese Frage ist bedauerlicherweise kaum mit den Mitteln der evidenzbasierten Medizin zu beantworten, und prospektive Studien mit großen Fallzahlen fehlen. Es ist daher unbefriedigend, dass die (seltene) Diagnose eines hämodynamisch wirksamen Perikardergusses nicht oder erst am Ende der CPR gestellt werden soll (Kasuistik 1).

Einige Differenzialdiagnosen können bei kardio-zirkulatorischen oder pulmonalen Notfällen mithilfe der klinischen Untersuchung und Standarddiagnostik inkl. EKG nicht gestellt werden. Bei Hypotension und Schock unklarer Genese und während CPR ist der behandelnde Arzt blind in Bezug auf die myokardiale Pumpfunktion und wichtige behandelbare Ursachen wie Perikarderguss, Rechtsherzinsuffizienz als Hinweis für die Lungenarterienembolie, Hypovolämie oder Pneumothorax und in der Differenzialdiagnose der PEA.

Asystolie und Perikarderguss

Abella [14] konnte zeigen, dass mehr als zwei Drittel der Patienten, die präklinisch einer CPR unterzogen wurden, eine Asystolie haben. Bei Asystolie ist aber regelmäßig ein Perikarderguss auszuschließen und eine blinde Punktion am Ende einer Reanimation als Ultima-Ratio-Versuch, wie es teilweise noch in England gelehrt wird, abzulehnen.

Eine diagnostische Methode für Notfallsituationen sollte, ähnlich den Überlegungen zum Einsatz des EKG, schnell und den aktuellen Maßnahmen konform einsetzbar sein, die Diagnose unterstützen und Konsequenzen haben.

Vergleichbar mit der Rhythmusanalyse, die bei behandelbarem Rhythmus zur Defibrillation führt, könnte bei PEA/Asystolie im Rahmen des ALS von geschulten Ärzten die einfache Prozedur FEEL eingesetzt werden (Abb. 7), um behandelbare Ursachen (Perikarderguss, Hinweis auf akute Lungenembolie, Hypovolämie, hochgradig eingeschränkte Pumpfunktion) aufzudecken.

Kasuistik 1

Verzögerte Diagnose des Perikarderguss als behandelbare Ursache eines Herz-Kreislauf-Stillstandes

Eine 45-jährige Frau stellte sich am Abend wegen Fieber über 40°C in einer Notaufnahme vor. Da die Patientin kein Deutsch sprach und nur Hinweise auf eine Hepatitis-C-Behandlung vorlagen, wurde sie nach Überprüfung der sonstigen Vitalwerte, die unauffällig waren, stationär aufgenommen. Bei der körperlichen Untersuchung fand sich kein wegweisender Befund, sodass eine symptomatische Therapie mit i. v. Flüssigkeitsgabe und Antipyretika vorgenommen wurde.

Am nächsten Morgen, bei der Routineblutentnahme eines anderen Patienten, zog eine Krankenschwester den Dienstarzt hinzu, da die Frau auffällig atme und nicht mehr ansprechbar sei. Der Arzt stellte das typische „gasping“ als klinisches Zeichen eines (drohenden) Herz-Kreislauf-Stillstandes fest, begann den BLS (Basic Life Support) und ALS (Advanced Life Support) und alarmierte das Notfallteam. Die erste Rhythmusanalyse ergab einen regelmäßigen, bradycarden Herzrhythmus mit breiten Kammerkomplexen als Ausdruck einer PEA, die nicht weiter differenziert werden konnte, und entsprach somit einem nicht defibrillierbaren Herzrhythmus.

Nach ca. 20 Minuten wurde die Patientin unter Fortführung der Reanimation auf die Intensivstation aufgenommen, da keine sicheren Zeichen der Zirkulation diagnostiziert werden konnten. Auf der Intensivstation führte das Notfallteam mit dem erfahrenen Oberarzt eine fokussierte Sonografie des Herzens bei elektrischer Asystolie nach FEEL durch. Es zeigte sich ein ausgeprägter Perikarderguss (Abb. 6), der kurz danach punktiert und entlastet wurde. Trotz Entlastung von ca. 600 ml hämorrhagischem Erguss und wieder einsetzendem Herzrhythmus konnten bei Wiederholungen von FEEL keine Wandbewegungen festgestellt werden. Die Reanimation wurde kurz danach aufgrund der prolongierten CPR abgebrochen.

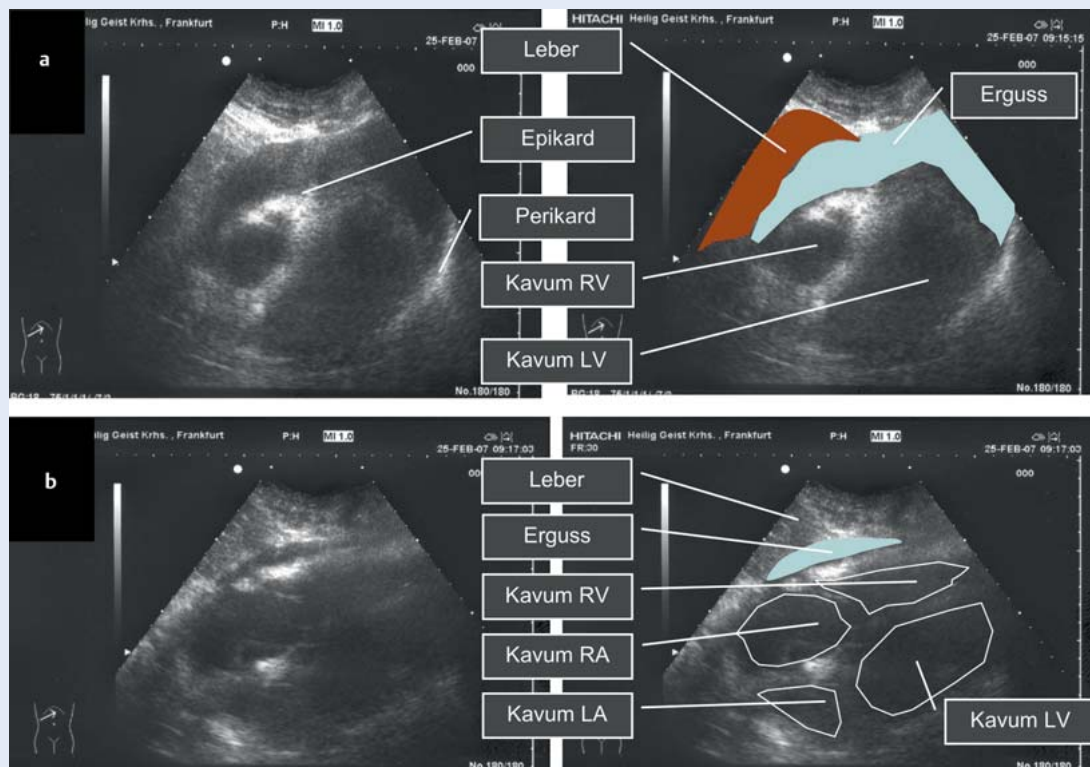


Abb. 6a und b Perikardtamponade bei CPR, subkostaler Vier-Kammer-Blick mit großem zirkulärem Perikarderguss vor und nach sonografisch gesteuerter „Notfall“-Punktion (siehe Fall 1). Dieser Befund wurde mit einem Abdomenscankopf in einer Notfallsituation nach FEEL als behandelbare Ursache eines Herz-Kreislauf-Stillstandes erst nach 20 Minuten einer regulären CPR bei Asystolie erhoben. Da es sich um eine Darstellung während eines Notfalls handelt, ist im Gegensatz zur Untersuchung im Echokardiografielabor nur ein atypisches sono-anatomisches Bild dargestellt. a Zustand vor der Punktion des Ergusses: ausgeprägter, zirkulärer Perikarderguss mit hämodynamischer Wirkung (= Tamponade). b Zustand nach erfolgter Perikardpunktion mit 600 ml hämorrhagischem Erguss: Es zeigt sich noch ein anteriorer Resterguss (zwischen Leber und rechtem Herz). LA = linker Vorhof, RA = rechter Vorhof, LV = linker Ventrikel, RV = rechter Ventrikel.

Bewertung

Trotz sofortiger Einleitung der Reanimation nach Auffinden der Patientin wurde die behandelbare Ursache des Perikardergusses mangels Vorhandensein eines Ultraschallgerätes auf der Station erst sehr spät auf der Intensivstation gestellt. Diese Patientin hätte überleben können, wenn in Analogie zum Einsatz eines Defibrillators bzw. EKGs eine Ultraschalluntersuchung zu einem sehr frühen Zeitpunkt der Reanimation zur Verfügung gestanden hätte. Hätten Sie unter diesen Bedingungen auf Station zu Beginn der CPR blind, d. h. ohne Ultraschalldiagnose, punktiert?

Anmerkung

Die Reanimationsleitlinien von 2005 sehen eine Sonografie/Echokardiografie zu keinem Zeitpunkt während einer Reanimation vor. Die Ultraschalluntersuchung wird von uns konzeptionell dem Gebrauch der EKG-Analyse und Defibrillation bildhaft gegenübergestellt, um den potenziellen Nutzen von FEEL zu illustrieren.

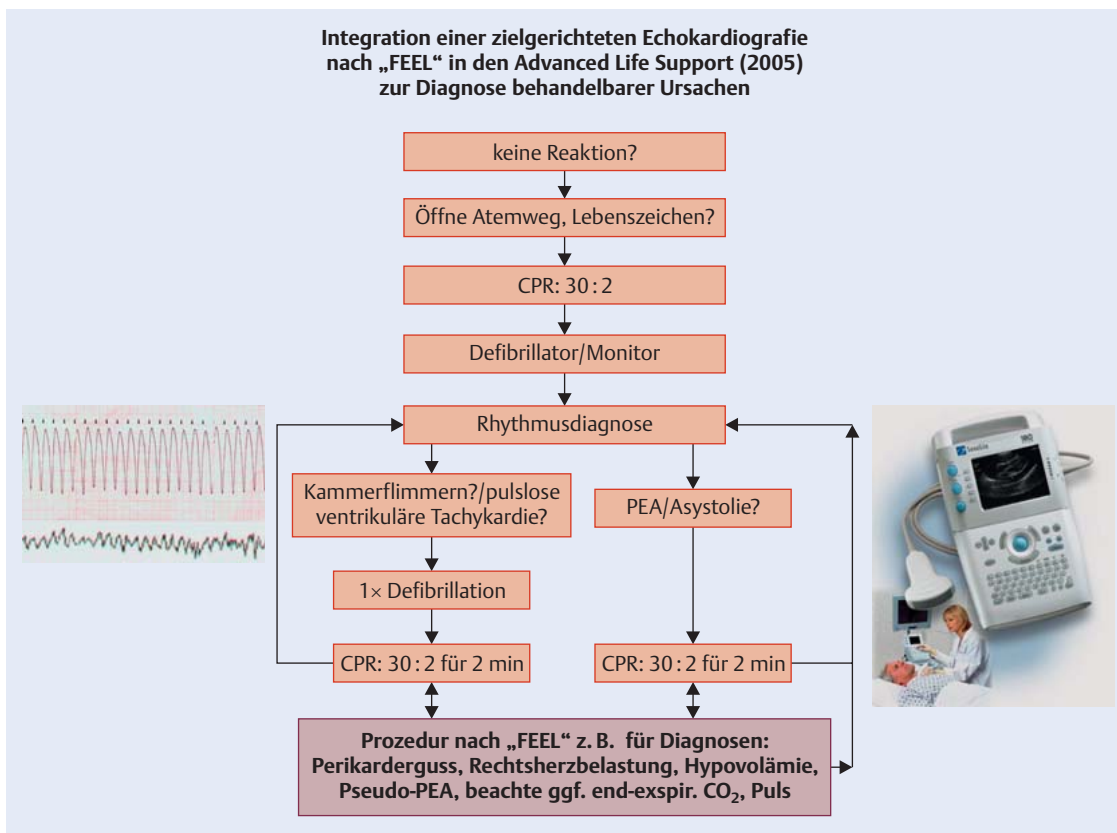


Abb. 7 Konzeptioneller Vorschlag für eine ALS-konforme Integration von FEEL in den Ablauf der Reanimation. Nach BLS, Einleitung des ALS und Rhythmusdiagnose kann bei nicht defibrillierbaren Herzrhythmen (Asystolie, PEA) der Untersuchungsgang nach FEEL zum Ausschluss behandelbarer Ursachen wie zum Beispiel Perikarderguss, Rechtsherzbelastung, Hypovolämie oder Pseudo-PEA (pulslose elektrische Aktivität) eingesetzt werden. Anmerkung: Die Reanimationsleitlinien von 2005 sehen eine Sonografie/Echokardiografie zu keiner Zeit einer Reanimation vor. Die Ultraschalluntersuchung wird von uns konzeptionell dem Gebrauch der EKG-Analyse und Defibrillation bildhaft gegenübergestellt, um den potenziellen Nutzen von FEEL zu illustrieren. Der universelle Ablauf des ALS wurde von uns dadurch nicht geändert. Es ist die Entscheidung des Anwenders, diese Technik verantwortlich einzusetzen.

Praktische Hinweise zur Prozedur nach FEEL

Beobachtungen aus den Anfängen dieser Entwicklung zeigten, dass Anwender diese Untersuchungstechnik zu wenig mit dem ALS „verzahnen“ und dadurch akzidentell zu große Verzögerungen bei der Herzdruckmassage oder anderen Maßnahmen erzeugen, sodass die No-flow-Intervalle zu groß würden. So hat Nien-dorff [15] in einer Fallserie bei untrainierten Ärzten dargestellt, dass im Mittel ca. 20 Sekunden für eine verwertbare Aussage verbraucht wurden [15]. Es

scheint eine Herausforderung zu sein, innerhalb solch kurzer Zeitintervalle eine Blickdiagnose zu stellen. Die für die Untersuchung benötigten Zeitintervalle sind mit denen für die Unterbrechungen zur Rhythmus-, Puls- oder Atmungskontrolle vergleichbar kurz zu halten. Allerdings ist der Zeitbedarf für FEEL im Vergleich zur EKG-Rhythmusanalyse und Defibrillation ähnlich kurz. Ein praktischer Hinweis für den Ablauf nach unseren Vorstellungen ist in Tabelle 3 angegeben [4].

Tabelle 3

Praktische Durchführung des FEEL-Algorithmus in 10 Schritten. Da Unterbrechungen der kardiopulmonalen Reanimation (CPR) kurz sein müssen, sollen klare Kommandos an das Team gegeben werden. Es ist zu beachten, dass die eigentliche Sonografie/Echokardiografie nach sorgfältiger Vorbereitung durch Überlappen mit regulären Pausen des ALS erst in Schritt 8 erfolgt [4]!

Phase	Schritt und praktischer Hinweis
Reguläre CPR	1. Führen Sie die Maßnahmen des BLS und ALS nach den aktuellen ERC/AHA/ILCOR-Leitlinien durch. Reanimieren Sie für mindestens 5 Zyklen mit je 30 Herzdruckmassagen und 2 Beatmungen
Information des CPR-Teams	2. Teilen Sie dem CPR-Team mit: „Ich bereite eine Sonografie des Herzens vor“
Vorbereitung	3. Bereiten Sie das tragbare Ultraschallgerät vor bzw. lassen Sie es vorbereiten und überprüfen Sie es
	4. Optimieren Sie die Untersuchungsbedingungen (Lagerung des Patienten, Entkleiden etc.), seien Sie selbst für die Untersuchung vorbereitet, sodass Sie sich optimal am Patienten befinden (zum Beispiel kniend, Gel-beladene Ultraschallsonde in der Hand, usw.)
	5. Bitten Sie ein Mitglied des CPR-Teams, 10 Sekunden lang jeweils sekundenweise auf Null zu zählen und parallel zu versuchen, den Puls zu tasten.
	6. Weisen Sie an: „Am Ende dieses Zyklus die Reanimation für die Echokardiografie unterbrechen!“
Durchführung der Echokardiografie	7. Setzen Sie den Schallkopf bereits während der Herzdruckmassagen subxyphoidal an
	8. Untersuchen Sie das Herz schnell (subkostal, lange Achse). Falls das Herz nach 3 Sekunden nicht identifiziert wird, brechen Sie die Untersuchung ab und weisen Sie die Fortsetzung der CPR für weitere 5 Zyklen an Wiederholen Sie die Untersuchung von subkostal oder wählen Sie alternativ die parasternale Anlotung im nächsten Zeitfenster
Fortsetzung der CPR	9. Weisen Sie nach spätestens 9 Sekunden an „Reanimation fortsetzen!“ und kontrollieren Sie die korrekte Fortsetzung
Interpretation und Konsequenzen	10. Teilen Sie den Befund dem CPR-Team mit (frühestens bei Beginn der nächsten Herzdruckmassagen), zum Beispiel: „Das Herz zeigt Wandbewegungen“, „Herzstillstand“, „(großer) Perikarderguss“, „keine Auffälligkeiten“, „Verdacht auf Lungenembolie“, „Hypovolämie“, „kein verwertbares Untersuchungsergebnis“. Erläutern Sie das weitere Vorgehen

Tabelle 4

Übersicht der Positionen im Untersuchungsgang FEEL. Der Untersuchungsgang nach FEEL ist eine verkürzte transthorakale Echokardiografie. Während einer CPR sollte nur eine Schallkopfeinstellung (subkostal) in regulären Pausen der Herzdruckmassage angewendet werden. Falls das Herz dann nicht dargestellt werden konnte, sollte erst danach eine andere Position gewählt werden.

Nummer der Position	Anatomische Lage	Anatomische Strukturen	Fragestellung
(1) Subkostaler Vier-Kammer-Blick	subxyphoidal in Medianlinie, geringer Winkel zwischen Schallkopf und Hautniveau, geringer Druck auf Schallkopfspitze, Schallkopf zeigt Richtung linke Schulter	Leber, rechtes und linkes Herz inkl. vollständigem Blick auf die Vorhöfe, Septum interventriculare	Wandbewegungen vorhanden? linksventrikuläre Pumpfunktion normal oder eingeschränkt? Rechtsherzbelastung? Perikarderguss vorhanden?
(2) Parasternal kurze Achse Parasternal lange Achse	Interkostalraum, parasternal, Markierung zeigt Richtung linke Schulter für die kurze Achse, Richtung rechte Schulter für die lange Achse, von langer Achse zu kurzer Achse gelangt man durch Drehung des Schallkopfes mit dem Uhrzeigersinn	<i>kurze Achse:</i> rechter Ventrikel, linker Ventrikel, Septum interventriculare <i>lange Achse:</i> rechter Vorhof, linker Vorhof, Mitralklappe, linker Ventrikel, Aorta, Aortenklappe	<i>kurze Achse:</i> Rechtsherzbelastung? (D-Sign vorhanden?) <i>lange Achse:</i> Wandbewegungen vorhanden? linksventrikuläre Pumpfunktion normal oder eingeschränkt? Wandbewegungsstörungen? Rechtsherzbelastung? Perikarderguss vorhanden?
(3) Apikaler Vier-Kammer-Blick	Schallkopf auf Herzspitze (linke Thoraxapertur, Spitzenstoß tasten) aufsetzen, Herz ganz abbilden	rechter Vorhof, Trikuspidalklappe, rechter Ventrikel, Vorhofseptum, linker Vorhof, Mitralklappe, linker Ventrikel	Wandbewegungen vorhanden? Wandbewegungsstörungen? linksventrikuläre Pumpfunktion normal oder eingeschränkt? Rechtsherzbelastung? Perikarderguss vorhanden?

Untersuchungsgang FEEL

Kennzeichnend für den Untersuchungsablauf nach FEEL sind

- die Integration in den universellen BLS/ALS (Basic Life Support/Advanced Life Support)-Ablauf,
- die zeitkritische Durchführung (innerhalb von Sekunden) und
- die Erfordernis für theoretisches Hintergrundwissen und praktisches Training.

Die fokussierte Echokardiografie nach FEEL (Tab. 4) beginnt mit dem subkostalen Vier-Kammer-Blick, da der Patient in Notfallsituationen meist auf dem Rücken liegt, beatmet wird und bei Anlage der Defibrillatorelektroden der apikale oder der parasternale Zugang oft nicht möglich sind (Abb. 8).

Neben der subkostalen Anlotung kommen nach dem FEEL-Algorithmus nacheinander die parasternale lange oder kurze Achse sowie der apikale Vier-Kam-

mer-Blick infrage (Tab. 4). Die Untersuchungstechnik erfordert die gleiche Bildqualität wie die Standard-echokardiografie. Um dieses Verfahren bei CPR ALS-konform einzusetzen, sollten die Untersuchungs-fenster nur nacheinander in aufeinander folgenden Unterbrechungen von max. 10 Sekunden versucht werden (Ablauf siehe Tab. 3 und 4).

Bei Patienten mit symptomatischer, undifferenzierter Hypotension und in der Post-Reanimation-Phase kann etwas mehr Zeit für eine Ultraschalluntersuchung eingeräumt werden. Jedoch sollte man sich selbst eine Frist von ca. 30 Sekunden auferlegen, ob die Anlotung gelingt oder nicht, damit andere Maßnahmen zur Sicherung der Vitalfunktionen nicht verdrängt werden.

Eine Reanimation ist in der Regel zunächst chaotische Arbeit am Patienten. Daher ist für den Einsatz einer Echokardiografie nach FEEL eine strukturierte Prozedur erforderlich, die trainiert werden muss, um die No-flow-Intervalle kurz zu halten.

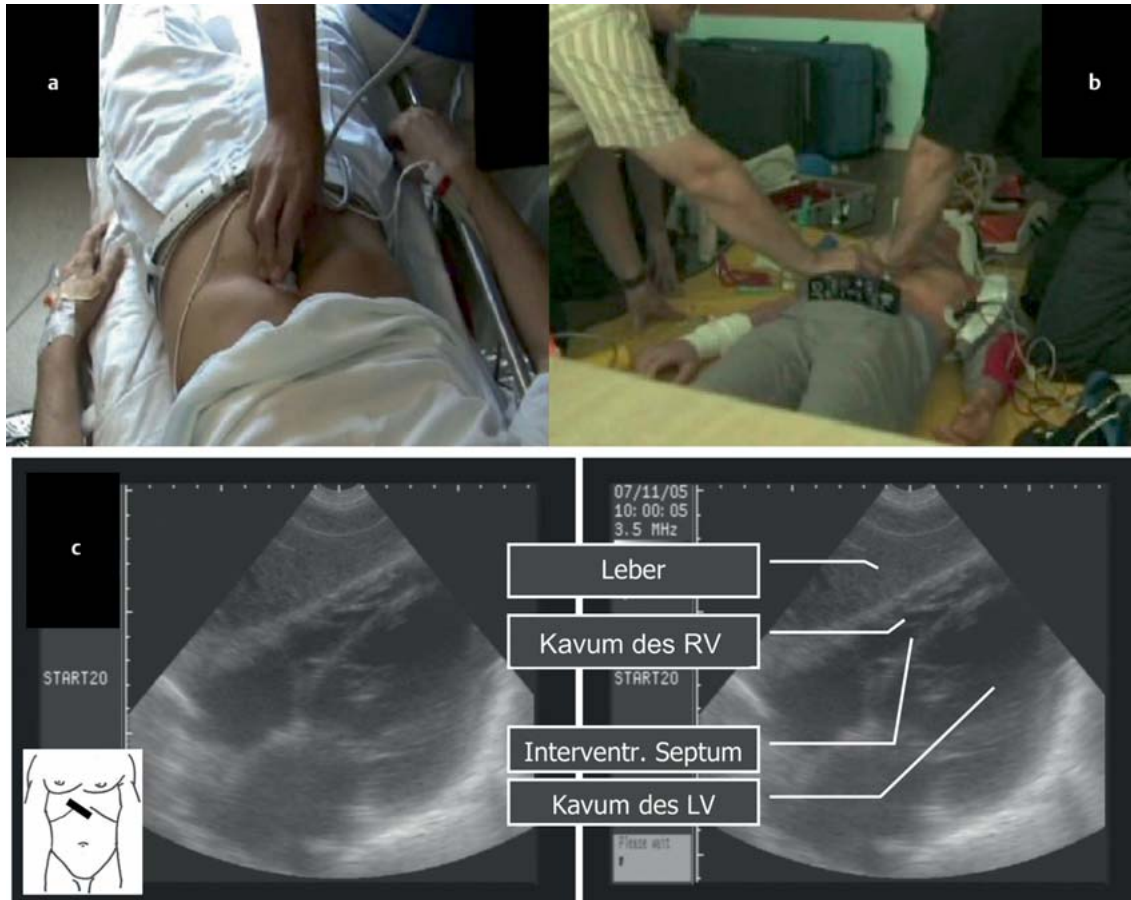


Abb. 8a bis c FEEL-Training. **a** Subkostale Anlotung des Schallkopfes: kaudal des Sternums im Epigastrium. Cave: Anlotungswinkel flach (Winkel ca. 10° zur Hautoberfläche) wählen. Lege die Sonde flach auf (flacher Anpresswinkel $< 10^\circ$ in die Subkutis reicht oft aus). Achte auf vollständige Ankopplung der Sonde mit Ultraschallgel. **b** Training des Ablaufs: Der Untersucher befindet sich auf der rechten Seite des Patienten, lotet überlappend zu den Herzdruckmassagen an und nutzt eine reguläre CPR-Pause für eine subkostale Anlotung am Dummy für maximal 10 Sekunden. **c** Typischer Normalbefund eines subkostalen Vier-Kammer-Blicks. Das rechte Herz liegt der Leber an, wobei der rechte Ventrikel (schallkopfnah) im Bild oben liegt. RV = rechter Ventrikel, LV = linker Ventrikel.

Reanimationsleitlinien und Suche nach behandelbaren Ursachen

Die aktuellen Leitlinien fordern einerseits die Identifikation und Therapie von behandelbaren Ursachen bei CPR, führen allerdings nicht aus, welche Techniken außer dem EKG diese Diagnosen ermitteln können. Der Einsatz der Echokardiografie in No-flow-Intervallen wird nicht vorgeschlagen. Die Autoren setzten als Maxime in den Leitlinien von 2005 die Optimierung der CPR und Verminderung der No-flow-Intervalle fest. So könnte man also einen Patienten mit einer Asystolie oder PEA vorfinden, der zum Beispiel einen wirksamen Perikarderguss hat, aber man hätte keine ausreichende Technik, um diesen Perikarderguss korrekt zu diagnostizieren oder gezielt und sicher zu therapieren. Damit befindet sich der behandelnde Arzt in einem nennenswerten Konflikt: Einerseits sollen

behandelbare Ursachen identifiziert werden, andererseits ist den aktuellen Leitlinien zu folgen (Kasuistik 1).

Ein weiteres Beispiel ist die Differenzialdiagnose der pulslosen elektrischen Aktivität (PEA). Bei vermuteter PEA ist der Blutdruck nicht messbar oder tastbar und es wird angenommen, dass das Herz nicht schlägt. Dennoch könnten Wandbewegungen oder eine hochgradig eingeschränkte Pumpfunktion vorliegen und solche Patienten damit unerkannte Lebenszeichen haben. Diese sind aber nur mithilfe der Echokardiografie eindeutig nachweisbar. Der Befund der regelmäßigen elektrischen Aktivität mit Wandbewegungen entspricht einer „Pseudo-PEA“ und wäre als eine Art Lazarusphänomen aggressiv zu behandeln, da eine erheblich bessere Prognose für den Patienten [16, 17] zu erwarten ist.

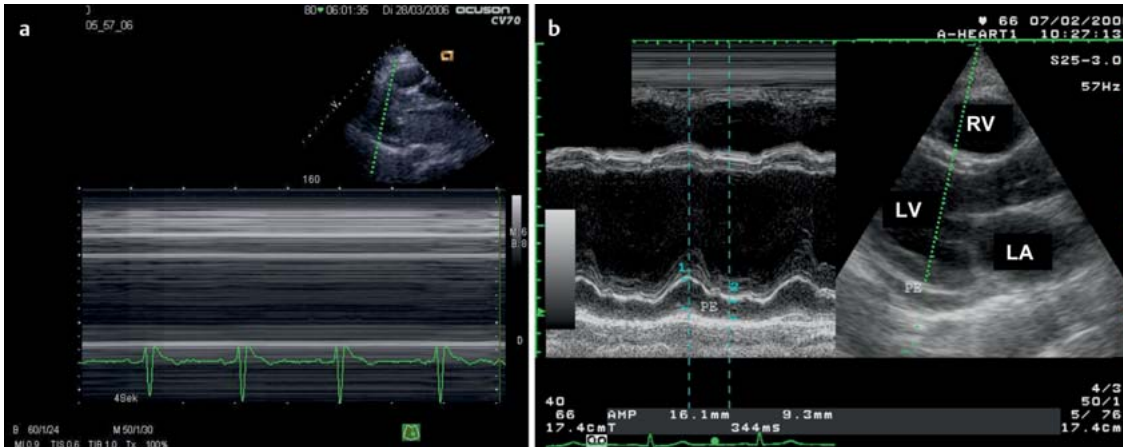


Abb. 9a und b „Echte“ PEA im Vergleich zur „Pseudo“-PEA, parasternal, lange Achse. a M-Mode-Darstellung des Fehlens von Wandbewegungen mit regelmäßiger elektrischer Aktivität. Eine solche Darstellung eignet sich zur einfachen Befunddokumentation. b „Pseudo-PEA“ mit Nachweis von Wandbewegungen. Als Nebenbefund findet sich ein kleiner posteriorer Perikarderguss ohne hämodynamische Wirkung. LA = linker Vorhof, RA = rechter Vorhof, LV = linker Ventrikel, RV = rechter Ventrikel.

Dieser Befund kann sehr gut im M-Mode (Abb. 9) dargestellt werden, da im M-Mode schnelle Bewegungen erfasst werden können. Der M-Mode im Bildschirm-ausdruck eines Ultraschallgerätes eignet sich damit für eine einfache Dokumentation der PEA oder Pseudo-PEA.

Fokussierte Ultraschallverfahren sollten nur im klinischen Kontext eingesetzt und bewertet werden.

Behandelbare Ursachen: Perikarderguss, Lungenembolie, Hypovolämie, Spannungspneumothorax

Die Technik nach FEEL sollte keinesfalls als letzte Instanz bei PEA und fehlendem Nachweis von myokardialen Wandbewegungen für den Abbruch der Reanimationsbemühungen benutzt werden, sondern um die Güte der CPR zu verbessern und behandelbare Ursachen aufzudecken und ggf. zu therapieren [19], wenn eine Defibrillation nicht indiziert ist.

Behandelbare Ursachen wie Hypovolämie, Lungenarterienembolie mit akuter Rechtsherzinsuffizienz oder hochgradig eingeschränkte Pumpfunktion ohne mess- oder tastbaren Puls sowie ein Spannungspneumothorax sind oft schwer außerhalb der Klinik zu diagnostizieren. Diese Differenzialdiagnosen sind aber mit Ultraschall direkt oder indirekt mit dem geübten Auge („eye-balling“) zu erfassen [20,21] (Tab. 5 und 6).

Differenzialdiagnose pulslose elektrische Aktivität

Die Diagnose „echte PEA“ kann nur mit der Echokardiografie zweifelsfrei gestellt werden [18]. Sie bedeutet: Keine Wandbewegungen bei vorhandener EKG-Aktivität. Ein älterer Begriff, elektromechanische Entkopplung (engl. electromechanical dissociation, EMD), entspricht dem echokardiografischen Befund bei echter PEA.

Eine „Pseudo-PEA“ liegt dagegen vor, wenn noch Wandbewegungen nachweisbar sind, aber keine klinischen Zeichen der Zirkulation (Puls, Blutdruck, end-tidale CO₂-Produktion) ausreichende Informationen geben. Dieser Befund kann auch eine höchstgradig eingeschränkte Pumpfunktion (zum Beispiel EF < 10%) sein und ist sehr einfach zu diagnostizieren. Damit eignet sich diese Technik zum frühen Erkennen von Spontankreislauf (return of spontaneous circulation, ROSC). Der Nachweis von Klappenbewegungen allein gilt als unsicher.

Perikarderguss. Ein Perikarderguss gilt bei ausgeprägtem Befund als einfache sonografische Blickdiagnose. Massive Befunde imponieren als „swinging heart“, d. h. das Herz pendelt im Ergussvolumen.

Entscheidend für die hämodynamische Wirksamkeit des Perikardergusses ist aber nicht die Größe sondern die Entstehungsgeschwindigkeit, da sich das Perikard bei langsamer Entstehung des Ergusses dehnen kann. So kann ein Ergussvolumen von 50 ml bei einem akuten Verlauf bereits zu einer Tamponade führen, wohingegen Ergussmengen über 500 ml keine Beeinträchtigung darstellen, wenn sie über Wochen entstanden sind.

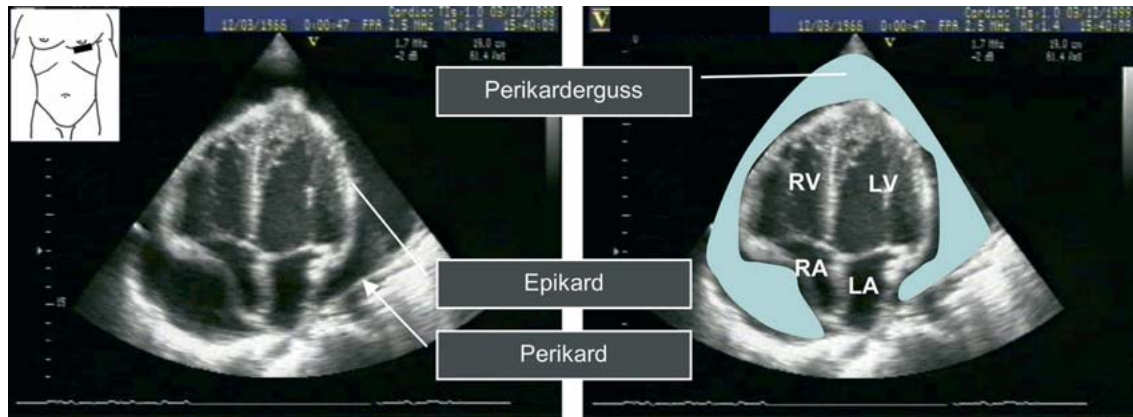


Abb. 10 Perikardtamponade bei Hypotension. Großer zirkulärer Perikarderguss im apikalen Vier-Kammer-Blick. Da der rechte Vorhof (RA) bereits komprimiert ist, spricht dieser Befund für eine Perikardtamponade und gilt als Blickdiagnose. LA = linker Vorhof, RA = rechter Vorhof, LV = linker Ventrikel, RV = rechter Ventrikel. (Die Abbildung wurde von PD Dr. C. Teupe, Krankenhaus Sachsenhausen, Frankfurt am Main, zur Verfügung gestellt.)

Tabelle 5

Hauptfragen für eine fokussierte Echokardiografie nach FEEL bei Notfällen.

Fragen	Ultraschalluntersuchung/Bemerkungen
Perikarderguss?	Echokardiografie von subkostal, parasternal oder apikal
Rechtsherzbelastung?	Echokardiografie von subkostal oder parasternal, Größe des RV gleich oder größer als LV, paradoxe Septumbewegung?
Hypovolämie?	Hinweise für verminderten Durchmesser Vena cava inferior oder kollabierenden rechten Ventrikel?
Links-ventrikuläre Funktion?	Echokardiografie von subkostal oder parasternal
Links-ventrikuläre Funktion bei Schrittmacher-EKG?	Echokardiografie von subkostal oder parasternal
Speziell bei CPR: PEA oder Pseudo-PEA? Frühes Erkennen von Spontankreislauf (ROSC) bei CPR	immer EKG-Dokumentation, Echokardiografie von subkostal, parasternal oder apikal, ggf. zur Bild-Dokumentation M-Mode Ausdruck

Sonoanatomisch imponiert das Perikard als echogene Struktur, die dem Epikard anliegt (Abb. 6 und 9). Wenn ein Erguss sichtbar ist, kommt das echogene Epikard getrennt zur Darstellung (Abb. 10).

Differenzialdiagnostisch muss das anteriore epikardiale Fettgewebe abgegrenzt werden. Man kann die Ergussmenge gut im M-Mode-Bild ausmessen (Abb. 9). In Notfallsituationen muss eine typische Schnittdarstellung nicht immer vollständig gelingen (Kasusistik 1, Abb. 6). Dies ist hier aufgrund der notwendigen Therapie akzeptabel, aber man sollte in jedem Fall eine Befunddokumentation mindestens durch ein Einzel-

bild und Ausdruck und ggf. nach Punktion anstreben. Während der FEEL-Prozedur bei CPR könnte man diese Aufgabe delegieren oder den Befund später mit einem Kardiologen besprechen.

Die Beurteilung einer hämodynamischen Relevanz bei Hypotension ist schwierig und sollte trainierten Personen vorbehalten bleiben. Bei großem Perikarderguss mit Hypotension und noch messbarem Blutdruck reicht zumeist noch die Gabe von Volumen, um die Patienten in ein kardiologisches Zentrum für eine planbare Perikardpunktion einzuweisen. Eine Punktion durch den Ungeübten sollte präklinisch wegen

Tabelle 6
Auswahl von Ultraschallanwendungen im Rettungsdienst nach Indikationen/Leitsymptomen.

Indikation Leitsymptom	Untersuchung	Frage	Schwierigkeitsgrad und Limitationen
Hypotonie	Anlotungen nach FEEL	einfache Differenzialdiagnosen: Perikarderguss, hochgradig eingeschränkte globale Pumpfunktion, akute Rechtsherzinsuffizienz, Hinweise für verminderten Durchmesser VCI oder „leer schlagenden“ rechten oder linken Ventrikel?	einfache Differenzialdiagnosen, Training erforderlich
Akute schwere Dyspnoe	subkostal, lange Achse, parasternale Anlotung	kardiogene oder pulmonale Ursache? Nachweis von Pleuraergüssen oder Infiltration?	leicht, Training erforderlich
Akute schwere Dyspnoe	trans-thorakal, interkostal, Nachweis Lungenpunkt	Pneumothorax?	leicht, besonderes, aber relativ einfaches Zusatztraining erforderlich
Blutdruck nicht messbar, kein Signal für die Pulsoxymetrie	Anlotungen nach FEEL	Nachweis von Wandbewegungen?	leicht, besonderes, aber relativ einfaches Zusatztraining erforderlich
CPR: PEA, Pseudo-PEA, Asystolie	Anlotungen nach FEEL	Nachweis von Wandbewegungen? Nachweis behandelbarer Ursachen (Perikarderguss etc.)?	leicht, Differenzialdiagnose möglich
V.a. intraabdominelle Blutung	Anlotungen nach p-FAST	Hämatothorax, freie abdominelle Blutung gemäß Anlotungen nach FAST	Untersuchung auch von Rettungsdienst-Personal erlernbar, Wiederholungsuntersuchungen sinnvoll
V.a. Aortenaneurysma oder -dissektion	abdominelle Anlotung, links paramedian	Nachweis Aneurysma/-dissektion	mittelschwer bis schwer, Ruptur/retroperitoneales Hämatom: höherer Schwierigkeitsgrad, „load and go“ bei v.a. Ruptur statt Sonografie, oft schlechte Untersuchungsbedingungen, da Patient im Notfall nicht nüchtern und gesamter Gefäßverlauf nicht einsehbar
Akutes Abdomen: Harnverhalt?		Harnblase gefüllt oder überfüllt?	einfache Diagnose, auch von Rettungsdienst-Personal erlernbar

der hohen Risiken (u. a. Verletzung der Herzkranzgefäße, Myokardperforation), und der relativ unhygienischen Verhältnisse vermieden werden.

Bei CPR stellt sich diese Überlegung anders dar und es sollte diese behandelbare Ursache frühestmöglich im Verlauf der CPR behandelt werden. Als Konsequenz einer solchen Untersuchung muss allerdings auch damit gerechnet werden, bei sicherer vitaler Bedrohung eine Punktion vornehmen zu müssen. Es muss daher Material zur Punktion vorgehalten werden, da Braunnädeln (zu kurz), ZVK-Nadeln (zu kurz), Pleurapunktionsnadeln (zu traumatisch) in der Regel ungeeignet, lange Liquorpunktionsnadeln meist nicht auf dem

Notarztwagen vorhanden sind. Ein Perikard-Punktionsset sollte daher vorgehalten werden.

Der Nachweis eines Punktionstrainings ist obligat und nur in der Weiterbildung der Intensivmedizin oder Kardiologie vorhanden. So sollte man eine größere Anzahl an sonografisch gesteuerten Pleurapunktionen nachweisen können, die Punktion theoretisch und ggf. per Lehrfilm oder per Hospitation gesehen haben. Hilfreich könnte auch der Einsatz von Punktionsmodellen sein und beispielsweise das Training des Ablaufs der Punktionstechnik mit einem selbst hergestellten Gel-Ballon-Modell.

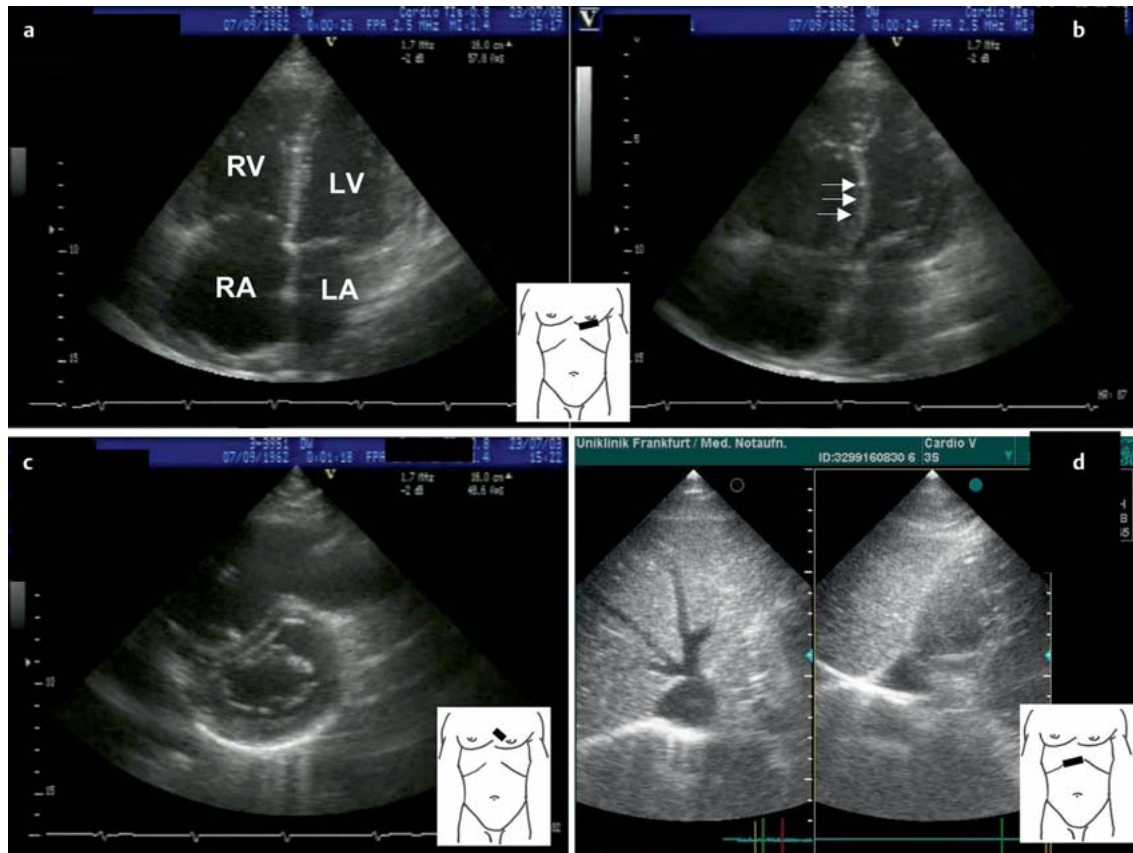


Abb. 11 a bis d a–c Echokardiografischer Hinweis auf Lungenarterienembolie, Volumenbelastung des rechten Ventrikels und paradoxe Septumbewegung. a Apikaler Vier-Kammer-Blick mit physiologischer Lage des interventrikulären Septums. Der RV hat bereits die Größe des LV. b Apikaler Vier-Kammer-Blick mit paradoxer Septumbewegung (Pfeile). Der LV wird in der Diastole durch den RV komprimiert. c Parasternal kurze Achse auf Mitralklappenebene. Durch die Druckerhöhung im RV wird das Septum komprimiert und nimmt die Form eines „D“ an („D-Sign“). LA = linker Vorhof, RA = rechter Vorhof, LV = linker Ventrikel, RV = rechter Ventrikel. d Transversale Darstellung der Vena cava inferior am Zwerchfelldurchtritt. Beachte die polygonale Form. Expiration (rechts) und Inspiration (links). Eine Hypovolämie kann mit dieser Anlotung schnell eingeschätzt werden, wenn der Durchmesser der VCI weniger als 15 mm beträgt. Bei FEEL könnte man über die subkostale Anlotung, kurze Achse, leicht zu diesem Anschnitt finden. (Die Abbildung wurde von PD Dr. C. Teupe, Krankenhaus Sachsenhausen, Frankfurt am Main, zur Verfügung gestellt.)

Hinweis auf akute Lungenarterienembolie. Als kardialen Hinweis für eine Lungenarterienembolie findet man zwei markante morphologische Veränderungen in der Echokardiografie:

1. Vergrößerung des rechten Ventrikels und
2. Septumabflachung oder paradoxe Septumbewegung (Abb. 11).

Diese qualitativen Befunde gelten bei regelrechter Anlotung als Blickdiagnosen. Allerdings liegt die Sensitivität und Spezifität der Echokardiografie für die Diagnose Lungenembolie unter 70% [22,23] und sollte ohne weitere Messwerte nur bei eindeutigem Befund und als Baustein in der Ereigniskette im klinischen Kontext bewertet werden (Abb. 11).

Hypovolämie. Der semiquantitative Füllungszustand der rechten und linken Herzhöhlen kann in der Echokardiografie Rückschlüsse auf den Volumenstatus zulassen. So kann man bei einem Aufeinandertreffen der Ventrikelwände („kissing trabecular muscles“) eine Hypovolämie annehmen (siehe auch Kasuistik 2). Man kann quasi auch einen leer schlagenden rechten oder linken Ventrikel erkennen, da u. a. rechtsventrikuläre Volumina eine semiquantitative Aussage über den vaskulären Füllungszustand erlauben.

Allerdings sollte man hier als Untrainierter vorsichtig sein und anamnestische oder klinische Angaben in die Bewertung mit einbeziehen: Eine Volumengabe sollte nicht ohne vorausgehende fokussierte Echokardiografie erfolgen, da bei Hypotonie differenzialdiagnostisch das Vorliegen eines kardiogenen Schocks mit höher-

Kasuistik 2

Sonografische Steuerung der Hämodynamik bei einem Flugzeugtransport

Ein Mann, 52 Jahre alt, 130 kg schwer, hatte in Griechenland einen septischen Schock nach glutealer i. m. Injektion. Die Therapie bestand in einer retroperitonealen Abszessdrainage und Fasziotomie beider Oberschenkel. Im weiteren Verlauf kam es zu einem ARDS und akutem Nierenversagen. Es hieß, der Patient habe zusätzlich noch „Herzprobleme“. Es sollte eine Repatriierung von Griechenland nach England (ca. 4 Stunden Flug) vorgenommen werden.

Bei Übernahme wurden folgende Messwerte erhoben: HF 130/min, Sinustachykardie, RR 100/55 mmHg, ZVD 10 mmHg, Urinproduktion 100 ml/h mit Furosemid-Perfusor, Temperatur 39,1 °C. Es war bisher eine Therapie mit Dobutamin 10 µg/kg/min und Dopamin 10 µg/kg/min vom abgebenden Krankenhaus eingeleitet worden.

In der orientierenden Echokardiografie nach FEEL bei Leitsymptom Hypotension (unter Katecholamin-Therapie) fand sich ein hyperkontraktiler linker Ventrikel, der in typischer Weise als leer schlagend imponierte, ein LVEDP 36 mm (Normwert) und der Durchmesser der V. cava inferior betrug 10 mm. Mit FEEL wurde die Diagnose Hypovolämie gestellt. Aufgrund des Ultraschallbefundes wurde dann die Therapie sukzessive verändert:

1. Furosemid wurde abgesetzt.
2. Eine Volumentherapie mit Kristalloiden wurde eingeleitet (Bolusgabe 1000 ml).
3. Dopamin wurde durch Noradrenalin 0,05 µg/kg/min = 0,4 mg/h ersetzt und danach
4. bei guter Kammerfunktion Dobutamin abgesetzt.

Die Hämodynamik im Verlauf zeigte eine HF von 80/min, RR 130/70 und eine weitere Dosisreduktion von Noradrenalin wurde im Verlauf des Transportes möglich. Bei Übergabe war die Flüssigkeitsbilanz + 1500 ml, Noradrenalin wurde mit 0,01 µg/kg/min = 0,08 mg/h zugeführt und die Urinproduktion betrug ohne Stimulation 100 ml/h.

Bewertung

Soll der Arzt bei Sekundärtransporten Schwerstkranker eine nicht invasive Diagnostik benutzen, die andere verfügbare Techniken ergänzt? In diesem Fall kam der orientierenden Echokardiografie nach dem FEEL-Konzept eine Schlüssel-diagnostik zu, die bereits während des Transportes zur Änderung der Therapie genutzt werden konnte.

(Diese Kasuistik wurde von Dr. M. Rudolph, Klinikum Karlsruhe, zur Verfügung gestellt.)

gradig eingeschränkter Pumpfunktion ausgeschlossen werden muss.

Bei inkorrekt Anlotung oder Myokardhypertrophie sind diese qualitativen Parameter sehr ungenau und die Diagnose Hypovolämie nicht sicher zu stellen. Etwas genauer ist die Hypovolämie mittels Messung des Durchmessers der Vena cava inferior (VCI) am Zwerchfelldurchtritt [24] zu bestimmen. Hier korreliert eine Hypovolämie bei spontan atmenden Personen sehr gut mit dem Durchmesser der VCI. Beträgt der Durchmesser der VCI weniger als 15 mm in der langen Achse (longitudinale Darstellung der VCI), darf man von einer Hypovolämie ausgehen. Auch hier ist für die Einschätzung Schulung notwendig, da

- man bei longitudinaler Anlotung der VCI einen „falschen“ Durchmesser bei tangentialer Anlotung messen kann und
- bei Überdruckbeatmung sich die intrathorakalen Druckverhältnisse ändern.

Eine Messung der Durchmesser der VCI im Transversalschnitt ist leichter durchführbar. Der Querschnitt der VCI ist am Zwerchfelldurchtritt bei Hypovolämie meist polygonal (Abb. 11 d). In der Prozedur FEEL kann man bei Anlotung des subkostalen Vier-Kammer-Blicks durch eine Rotation des Schallkopfes um 90° eine kurze Achse vom Übergang VCI in das rechte Herz einsehen, die quasi eine Einschätzung des Füllungszustandes unterstützt.

Für Hypervolämie ist die Methode im Gegensatz zur Hypovolämie ungeeignet.

Sonografischer Nachweis eines Pleuraergusses oder (Spannungs-)Pneumothorax. Der Pleuraerguss ist sonografisch sehr leicht zu diagnostizieren (Abb. 4). Der sonografische Nachweis eines Pneumothorax ist weitgehend unbekannt, aber relativ einfach. Lichtenstein konnte darstellen, dass mithilfe des M-Mode der Nachweis oder der Ausschluss eines Pneumothorax auch sonografisch möglich ist. Hierzu bedarf es des Nachweises von Pleuragleiten und sogenannten

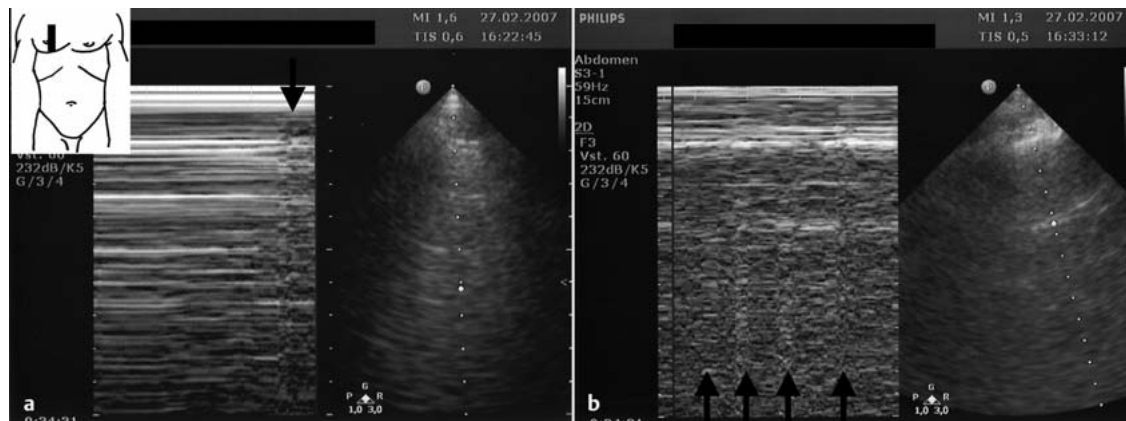


Abb. 12 a und b Der sonografische Nachweis eines Lungenpunktes im M-Mode gilt als sicheres Zeichen für die Diagnose eines Pneumothorax. Im M-Mode werden auf einfache Weise bei In- und Deflation die Pleurabewegungen der Lunge der Pleura visceralis dokumentiert. **a** Pneumothorax. Pleurabewegungen der Pleura visceralis sind aufgehoben, wenn Luft im Pleuraspalt ist. Dies führt zur linienhaften Darstellung („Stratosphären-Zeichen“). Der Lungenpunkt (Pfeil) markiert den Übergang vom Pneumothorax zur anliegenden Pleura. **b** Normalbefund nach Entlastungspunkt. Pleurabewegungen nachweisbar („Sea-shore“-Zeichen, granuliert Darstellung). Außerdem ist ein regelmäßiger Lungenpuls (Pfeile) zu erkennen, welcher durch die Pulsation des Herzens entsteht und ebenso regelmäßig im M-Mode nachweisbar ist. Der Nachweis schließt einen Pneumothorax aus. (Die Abbildung wurde von Dr. M. Rudolph, Klinikum Karlsruhe, zur Verfügung gestellt.)

Kometenschweif-Artefakten (Taschenlampen-Phänomen) oder des sogenannten Lungenpunktes (Abb. 12).

Die Bewegung der Pleura visceralis kann im M-Mode gut dargestellt werden (Abb. 12). Ein Vorhandensein dieser Bewegungen führt mit über 98-prozentiger Sicherheit zum Ausschluss eines Pneumothorax an der untersuchten Thoraxposition. Wenn diese Bewegung ausbleibt oder sogar Bewegung und Verlust dieser Bewegung dargestellt werden kann, entspricht dieser Befund dem sogenannten Lungenpunkt und markiert den Übergang vom Pneumothorax zur anliegenden Lunge. Der Nachweis dieses Phänomens ermöglicht eine nahezu 100-prozentige Diagnosestellung [25, 26]!

Der sonografische Nachweis eines Pleuraergusses oder Pneumothorax kann von geschulten Ärzten innerhalb von wenigen Sekunden erfolgen. Auskultation oder Perkussion lassen häufig nicht zweifelsfrei eine sichere Diagnose zu. Mit dieser Technik kann der pathologisch veränderte Hemithorax und die damit zu entlastende Seite schneller und sicherer identifiziert werden.

Es ist bekannt, dass die Anlage von Thoraxdrainagen präklinisch zu häufig unnötig erfolgte. Für eine Anwendung bei CPR spielt aus Sicht der Autoren diese Technik möglicherweise keine Rolle, da im Zweifel punktiert und nicht sonografiert werden sollte. Unser DEGUM-zertifiziertes Schulungsprogramm THOLUUSE (Thorax-, Trachea-, und Lungensonografie für Notfälle) wurde entwickelt, um diese Techniken klinisch verfügbarer zu machen [5, 26].

Ausbildung

Die für den Arzt im Rettungsdienst infrage kommenden Leitsymptome sind in Tabelle 6 zusammengefasst. Kenntnisse für diese Untersuchungen sollten vorliegen oder müssen für die Anwendung von Ultraschall im Rettungsdienst erworben werden.

Nach internationalen Meinungen [2, 27, 28] sollten Ärzte für die Notfall- und Intensivmedizin diese Basiskenntnisse in der Echokardiografie erwerben. Dies bedeutet keinesfalls den Ausschluss des Kardiologen, sondern sollte idealerweise in einer interdisziplinären Zusammenarbeit erfolgen, da der Kardiologe speziell am Notfalleinsatzort nicht immer verfügbar ist.

Während eines eintägigen interdisziplinären Kursprogramms zu FEEL können ausreichende theoretische Grundlagen und praktische Kenntnisse in der Technik der Anlotung des Herzens (transthorakale Echokardiografie) und des Trainings des FEEL-Ablaufs sowie das Erkennen von typischen Differenzialdiagnosen erworben werden. Die in der Tabelle 5 aufgeführten Differenzialdiagnosen sollten erlernt werden, da sie diejenigen sind, mit denen man in Notfallsituationen konfrontiert wird. Sie gelten als Blickdiagnosen und sind leicht zu erlernen.

Weiterhin muss eine kurze Schulung für die Anwendung während des ALS gefordert werden (Abb. 7, Tab. 3 und 5). Die Herausforderung besteht darin, dass nur kurze Zeitfenster innerhalb des ALS für die Echo-

Kasuistik 3

Akute Dyspnoe (aus [26])

Eine 50-jährige Frau mit bekanntem Mammakarzinom, Z. n. Ablatio mammae bds., klagte zu Hause über akut einsetzende Dyspnoe mit Orthopnoe im Sitzen und hatte bei einer O₂-Insufflation von 15 l/min eine periphere Sättigung von 88%. Es bestand der klinische Verdacht auf ein kardiales Lungenödem.

Nach einer orientierenden Echokardiografie erschien jedoch eine kardiale Genese unwahrscheinlich, da ein morphologisch normaler, hyperkontraktiler Ventrikel gesehen wurde. Nebenbefundlich wurden aber beidseitige Pleuraergüsse diagnostiziert (ähnlich Abb. 4). Der rechtsseitige Erguss war sehr ausgeprägt. Daraufhin wurde am Notfalleinsatzort bei der auf dem Sofa sitzenden Patientin eine sonografisch gesteuerte rechtsseitige Punktion durchgeführt und 1200 ml einer trüben, unblutigen Flüssigkeit (v. a. Exsudat) abgelassen, worauf eine deutliche subjektive Besserung der Luftnot eintrat und die drohende Intubation umgangen werden konnte. Dementsprechend sank auch der O₂-Bedarf nach Punktion (4 l O₂ über Maske, SpO₂ 95%).

Bewertung

Durch die Differenzialdiagnose mit fokussierter Echokardiografie bzw. Sonografie konnte neben der Ursachenklärung der Dyspnoe auch eine gezielte Therapie eingeleitet werden.

kardiografie genutzt werden können. Daher müsste die FEEL-Prozedur überlappend mit geplanten diagnostischen Pausen angewendet werden, um die No-flow-Intervalle nicht zu verlängern. Diese Technik ist an die Anwesenheit einer dritten Person (zum Beispiel Notarzt) gebunden, wenn in einem Zwei-Helfer-Modell in typischer Weise nach den Leitlinien des ERC von 2005 [29] reanimiert wird.

Diese Übungen zu FEEL sind allerdings leichter zu realisieren, wenn an einem typischen Megacode-Trainingsmodell (Abb. 8) eine Schulung vorgenommen wird und zum Beispiel eine Simulationstechnik zur Anwendung kommt [10]. Wir konnten zeigen, dass bereits drei Trainingsserien innerhalb unseres Eintageskurses diese Fähigkeiten mit hoher Erfolgsrate vermitteln und zur praktischen Verzahnung des Ablaufs (Abb. 7, Tab. 3) bei striktem Einhalten des ALS führen können, wenn der theoretische Kontext vermittelt wurde oder bekannt war [4].

Ausbildungsprogramme sollten daher ähnlich der Weiterbildung des BLS/ALS aufgebaut sein und könnten ggf. miteinander verbunden werden. Genauso, wie man die Kenntnisse, Fertigkeiten und Erfahrungen für EKG-Diagnosen während der klinischen Ausbildung erlernt und nachweisen muss, wären Ultraschallanwendungen nachzuweisen. Da die meisten Notärzte auch auf Intensivstationen oder Notaufnahmen arbeiten, ist es nahe liegend, diese Technik kennen zu lernen oder zu vertiefen.

Die Autoren sind der Auffassung, dass Rettungsassistenten in Deutschland FEEL kennen, aber im Gegensatz zu p-FAST diese Untersuchungstechnik nicht selbst anwenden sollten, da Echokardiografie mit bewegten Bildern und den genannten Differenzialdiagnosen als zu komplex erscheint, auch wenn sich die Situation im angloamerikanischen Bereich aufgrund der dortigen präklinischen Paramedic-Systeme ohne Disposition eines präklinischen Notarztes und der im Gegensatz zu Deutschland fest verankerten Versorgung durch Fachärzte für Notfallmedizin in zentralen Notaufnahmen anders darstellt.

Ausblick

International hat sich seit dem Jahr 2005 eine Expertengruppe mit dem Angebot von Internet-basierten Fortbildungen zu Ultraschallanwendungen in der Intensiv- und Notfallmedizin gebildet [27]. Diese wissenschaftliche Fachgesellschaft entwickelt Ausbildungsprogramme und versucht in Zusammenarbeit mit anderen Fachgesellschaften, eine evidenzorientierte Abbildung in Leitlinienform zu erreichen.

Es gibt neben den hier aufgeführten Konzepten noch zahlreiche weitere Ansätze, Ultraschallverfahren bei Notfallpatienten einzusetzen. In den USA wird für Ärzte in Notaufnahmen ein Ultraschall-Curriculum angeboten [2]. Es enthält zum Beispiel die Anwendung von okulärem Ultraschall zum Nachweis einer ödematösen Vergrößerung des Nervus opticus an der Papille,

als Frühzeichen von Hirndruck und als leicht durchführbares und erlernbares Screeningverfahren mit hoher Spezifität. Weiterhin umfasst dieses Curriculum Ultraschallanwendungen für die Schwangerschaft, Harn- und Gallenblase, Niere und Aorta. Diese Anwendungen erscheinen für Ärzte in deutschen Notaufnahmen oder Intensivstationen interessanter als für den Rettungsdienst zu sein.

Bisher werden in Deutschland Ultraschallkenntnisse nur innerhalb der fachgebietsspezifischen Weiterbildung erworben.

Zwischenzeitlich wird auf einigen Luftrettungssystemen und Notarztstandorten in der Bundesrepublik Deutschland ein Ultraschallgerät im Rettungsdienst vorgehalten. Von uns wurden über 500 Ärzte und Rettungsassistenten zu p-FAST, FEEL und THOLUUSE ausgebildet [5]. Die Entwicklungsarbeit der Ultraschallgeräte-Hersteller muss dabei in der Zukunft neue Techniken für dieses Verfahren entwickeln, um diesen Trend zu unterstützen. Dies betrifft u. a. die Bedienungsführung und die Schnittstellen zur Bilddokumentation sowie die Zulassung für die Luftrettung.

Kernaussagen

p-FAST

- p-FAST ist eine dem Schockraum vorgezogene, einfache Ultraschalluntersuchung zur orientierenden Suche nach traumatischen Verletzungen, die als Screeningverfahren wesentlich sensitiver und spezifischer ist als die klinische Untersuchung.
- Mit der Einführung von p-FAST ist es möglich, bei verunfallten Patienten abdominelle Blutungen mit hoher Sensitivität und Spezifität bereits präklinisch zu diagnostizieren oder auszuschließen. Dies gilt auch für sitzende und eingeklemmte Personen. Gute Ergebnisse können von geschulten Untersuchern mit mehr als 50 Untersuchungen pro Jahr erzielt werden.
- p-FAST sollte in den Gesamtablauf der Rettung von Unfallopfern je nach individueller Lage in Zeitfenstern angewendet werden, ohne dass eine Verzögerung der Rettungszeit verursacht wird.

FEEL

- Für die Versorgung von Patienten mit symptomatischer Hypotension (drohender CPR) oder „hämodynamischer Instabilität“, während einer laufenden CPR oder in der Post-Reanimationsphase wurde von uns das Konzept FEEL (Focused Echocardiography for Life Support) der fokussierten Echokardiografie für die „Peri-Reanimation“ entwickelt [4].

- Notärzte könnten dementsprechend mit Basiswissen in fokussierter Echokardiografie bereits präklinisch ihre Diagnosen sicherer gestalten und ggf. bereits am Einsatzort Diagnosen stellen, die eine Bedeutung für die weitere Versorgung in der Notaufnahme oder auf der Intensivstation haben.
- Bei Patienten mit myokardialer Ursache der Hypotension ist der „Leg-lift“-Test oder die Bolusgabe von Volumen ohne Kenntnis der Pumpfunktion kontraindiziert.
- Einige Differenzialdiagnosen können bei kardiozirkulatorischen oder pulmonalen Notfällen mithilfe der klinischen Untersuchung und Standarddiagnostik inkl. EKG nicht gestellt werden. Bei Hypotension und Schock unklarer Genese und während CPR ist der behandelnde Arzt blind in Bezug auf die myokardiale Pumpfunktion und wichtige behandelbare Ursachen wie Perikarderguss, Rechtsherzinsuffizienz als Hinweis für die Lungenarterienembolie, Hypovolämie oder Pneumothorax und in der Differenzialdiagnose der pulslosen elektrischen Aktivität (PEA).
- Eine Reanimation ist in der Regel zunächst chaotische Arbeit am Patienten. Daher ist für den Einsatz einer Echokardiografie nach FEEL eine strukturierte Prozedur erforderlich, die trainiert werden muss, um die No-flow-Intervalle kurz zu halten.
- Fokussierte Ultraschallverfahren sollten nur im klinischen Kontext eingesetzt und bewertet werden.

Über die Autoren

Raoul Breitreutz



Dr. med. Studium der Humanmedizin an der Universität Heidelberg/Mannheim. Weiterbildung an der Universität Heidelberg und Arbeitsgruppenleitung am Deutschen Krebsforschungszentrum (Entwicklung neuer Therapieansätze/Redoxregulation bei Immundysfunktion/Proteinkatabolie). Aus-

landsaufenthalte in England, Indien und Norwegen. Anästhesist und Internist, E.D.I.C. (European Diploma of Intensive Care), Notfallmedizin, Wissenschaftlicher Angestellter am Klinikum der Goethe-Universität Frankfurt am Main seit 2001. Verfahrensentwicklung und innovative Ausbildungskonzepte in der AINS. Mitglied des wissenschaftlichen Komitees des World Interactive Network on Focused Ultrasound in Emergency and Critical Care Medicine (www.WIN-FOCUS.org) und der Arbeitsgruppe „Echocardiography Practice, Training and Accreditation in Intensive Care“. Verschiedene internationale Vorträge und Ehrungen. Oberstabsarzt der Reserve. Habilitation eingereicht.

Florian Seeger



Dr. med. Medizinstudium in Tübingen, Promotion 2000. Arzt im Praktikum in Heidelberg. Seit 2002 wissenschaftlicher Angestellter der Medizinischen Klinik III der Goethe-Universität Frankfurt am Main. 2003 Fachkunde Rettungsdienst, 2007 Facharzt für Innere Medizin.

Hendrik Ilper



Wissenschaftlicher Mitarbeiter und Weiterbildungsassistent der Klinik für Anästhesiologie, Intensivmedizin und Schmerztherapie am Klinikum der Goethe-Universität Frankfurt am Main. Instruktor für Notfallsonografie und ACLS-Instruktor für Studenten in Notfallmedizin. Als Mitglied der AG Notfallsonografie Entwicklung von Grundlagen zur Integration von Notfallsonografie in etablierte Prozeduren.

Felix Walcher



PD Dr. med. MME (Master of Medical Education). Studium der Humanmedizin in Homburg/Saar. 1992 Approbation und Promotion. Facharztausbildung an der Chirurgischen Universitätsklinik Homburg/Saar. 2002 Oberarzt der Klinik für Unfall-, Hand- und Wiederherstellungschirurgie der Universitätsklinik Frankfurt am Main. 2006 Habilitation. Leitender Oberarzt der Zentralen Notaufnahme. Unterrichtsbeauftragter des Zentrums Chirurgie und des Querschnittsbereiches Notfallmedizin sowie Leiter des interdisziplinären Simulationszentrums des Fachbereiches Medizin.

Korrespondenzadresse

Dr. Raoul Breitreutz
Klinik für Anästhesiologie, Intensivmedizin
und Schmerztherapie
Theodor-Stern-Kai 7
60590 Frankfurt am Main
Telefon: 0 69/63 01-5998
Fax: 0 69/63 01-58 81
E-Mail: raoul.breitreutz@gmail.com

Literatur

- 1 Bundesärztekammer. Indikationskatalog für den Notarzteinsatz: Handreichung für Telefondisponenten in Notdienstzentralen und Rettungsleitstellen. Stand: 23. 11. 2001
- 2 American College of Emergency Physicians. ACEP emergency ultrasound guidelines 2001. *Ann Emerg Med* 2001; 38: 470–481
- 3 Walcher F, Weinlich M, Conrad G et al. Prehospital ultrasound imaging improves management of abdominal trauma. *Br J Surg* 2006; 93: 238–242
- 4 Breikreutz R, Walcher F, Seeger FH. Focused echocardiographic evaluation in resuscitation management: concept of an advanced life support-conformed algorithm. *Crit Care Med* 2007; 35 (Suppl 5): S150–S161
- 5 www.notfallsonographie.de (Zugriffsdatum: 30. 3. 2008)
- 6 Clarke J, Trooskin S, Doshi P, Greenwald L, Mode C. Time to laparotomy for intra-abdominal bleeding from trauma does affect survival for delays up to 90 minutes. *J Trauma* 2002; 52: 420–425
- 7 Kirkpatrick AW, Sirois M, Laupland KB, Liu D, Rowan K, Ball CG, Hameed SM, Brown R, Simons R, Dulchavsky SA, Hamilton DR, Nicolaou S. Hand-held thoracic sonography for detecting post-traumatic pneumothoraces: the Extended Focused Assessment with Sonography for Trauma (EFAST). *J Trauma* 2004; 57: 288–295
- 8 Rozycki G, Shackford S. Ultrasound, what every trauma surgeon should know. *J Trauma* 1996; 40: 1–4
- 9 Shackford SR, Rogers FB, Osler TM, Trabulsy ME, Clauss DW, Vane DW. Focused abdominal sonogram for trauma: the learning curve of nonradiologist clinicians in detecting hemoperitoneum. *J Trauma* 1999; 46: 553–562; discussion 562–564
- 10 www.schallware.de (Zugriffsdatum: 30. 3. 2008)
- 11 Jones AE et al. Randomized, controlled trial of immediate versus delayed goal-directed ultrasound to identify the cause of non-traumatic hypotension in emergency department patients. *Crit Care Med* 2004; 32: 1703–1708
- 12 Tayal VS, Kline JA. Emergency echocardiography to detect pericardial effusion in patients in PEA and near-PEA states. *Resuscitation* 2003; 59: 315–318
- 13 Steiger HV, Breikreutz R et al. Focused echocardiographic evaluation in preclinical resuscitation management: a prospective trial. *Circulation* 2007; 116: II, 385
- 14 Abella BS, Alvarado JP, Myklebust H et al. Quality of cardiopulmonary resuscitation during in-hospital cardiac arrest. *JAMA* 2005; 293: 305–310
- 15 Niendorff DF, Rassias AJ, Palac R, Beach ML, Costa S, Greenberg M. Rapid cardiac ultrasound of inpatients suffering PEA arrest performed by nonexpert sonographers. *Resuscitation* 2005; 67: 81–87
- 16 American Heart Association guidelines for cardiopulmonary resuscitation and emergency cardiovascular care. Part 7.2: Management of cardiac arrest. *Circulation* 2005; 112: IV58–IV66
- 17 Salen P, Melniker L, Chooljian C et al. Does the presence or absence of sonographically identified cardiac activity predict resuscitation outcomes of cardiac arrest patients? *Am J Emerg Med* 2005; 23: 459–462
- 18 Myerburg R, Castellanos A. Cardiac arrest and sudden cardiac death. In: Zipes DP, Libby P, Bonow RO, Braunwald E, eds. Braunwald's heart disease. 7th ed. A textbook of cardiovascular medicine. Philadelphia: Elsevier Saunders; 2005: 884
- 19 Sanders AB, Kern KB, Berg RA. Searching for a predictive rule for terminating cardiopulmonary resuscitation. *Acad Emerg Med* 2001; 8: 654–657
- 20 Randazzo MR et al. Accuracy of emergency physician assessment of left ventricular ejection fraction and central venous pressure using echocardiography. *Acad Emerg Med* 2003; 10: 973–977
- 21 Gudmundsson P et al. Visually estimated left ventricular ejection fraction by echocardiography is closely correlated with formal quantitative methods. *Int J Cardiol* 2005; 101: 209–212
- 22 Jackson RE et al. Prospective evaluation of two-dimensional transthoracic echocardiography in emergency department patients with suspected pulmonary embolism. *Acad Emerg Med* 2000; 7: 994–998
- 23 Vieillard-Baron A et al. Acute cor pulmonale in massive pulmonary embolism: incidence, echocardiographic pattern, clinical implications and recovery rate. *Intensive Care Med* 2001; 27: 481–486
- 24 Lyon M, Blaivas M, Brannam L. Sonographic measurement of the inferior vena cava as a marker of blood loss. *Am J Emerg Med* 2005; 23: 45–50
- 25 Lichtenstein D, Mezière G, Biderman P, Gepner A. The “lung point”: an ultrasound sign specific to pneumothorax. *Intensive Care Med* 2000; 26: 1434–1440
- 26 Breikreutz R, Seeger FH, Steigerwald M. Sonographie von Pleura und Lunge in der Intensivmedizin. In: Grau T, Hrsg. Ultraschall in der Anästhesie und Intensivmedizin. Köln: Deutscher Ärzte Verlag; 2007: 195–208
- 27 WINFOCUS: World Interactive Network Focused on Critical Ultrasound. www.winfocus.org (Zugriffsdatum: 30. 3. 2008)
- 28 Cholley BP, Vieillard-Baron A, Mebazaa A. Echocardiography in the ICU: time for widespread use! *Intensive Care Med* 2006; 32: 9–10
- 29 Nolan JP et al. European Resuscitation Council guidelines for resuscitation 2005. Section 4. Adult advanced life support. *Resuscitation* 2005; 67 (Suppl 1): S39–S86

CME-Fragen

Die folgenden Fragen beziehen sich auf den vorangehenden Beitrag. Sie können uns die entsprechenden Antworten entweder online unter <http://cme.thieme.de> oder durch das CME-Teilnahmeheft hinten in dieser Zeitschrift zukommen lassen. Jeweils eine Antwort ist richtig. Die Vergabe von CME-Punkten ist an die korrekte Beantwortung der Multiple-Choice-Fragen gebunden.

1	
Die Untersuchung der rechts-ventrikulären Volumina	<p>A geht von einem stumpfen Kegel als mathematischem Modell aus.</p> <p>B gehört zum standardisierten echokardiografischen „work up“.</p> <p>C ist mit hinreichender Messgenauigkeit durchführbar.</p> <p>D erlaubt semiquantitative Aussagen über den vaskulären Füllungszustand.</p> <p>E geschieht standardmäßig mit Kontrastmittel.</p>
2	
Welche Aussage stimmt nicht? Bei der Beurteilung eines Perikardergusses können mittels Echokardiografie folgende Fragen beantwortet werden:	<p>A Volumen/Größe</p> <p>B funktionelle Relevanz</p> <p>C Qualität des Ergusses (DD: serös/hämorrhagisch)</p> <p>D Lokalisation</p> <p>E Therapiebedürftigkeit</p>
3	
Welche behandelbare Ursachen kann man <i>nicht</i> mithilfe der trans-thorakalen Echokardiografie nachweisen, um eine Pseudo-PEA (PEA = pulslose elektrische Aktivität) auszuschließen?	<p>A Hypovolämie</p> <p>B Perikardtamponade</p> <p>C Hypervolämie</p> <p>D massive Lungenembolie</p> <p>E hochgradig eingeschränkte globale Pumpfunktion</p>
4	
Die funktionelle Relevanz eines Perikardergusses	<p>A lässt sich am Füllungsverhalten der rechten Herzhöhlen abschätzen.</p> <p>B korreliert eng mit der echokardiografisch bestimmten Ergussmenge.</p> <p>C ist bei einer Flüssigkeitsmenge von weniger als 300 ml vernachlässigbar gering.</p> <p>D ist nur von der Ausdehnung des Ergusses abhängig.</p> <p>E ist von seinem Ursprung (serös/hämorrhagisch) abhängig.</p>
5	
Wie ist die echte pulslose elektrische Aktivität (PEA) definiert?	<p>A Kammerkomplexe im EKG ohne tastbaren Puls</p> <p>B Asystolie ohne tastbaren Puls</p> <p>C Kammerkomplexe im EKG ohne echokardiografische Wandbewegungen</p> <p>D Schrittmacher-EKG in monopolarer EKG-Ableitung</p> <p>E uneinheitliche EKG-Bilder in Ableitung I–III bei fehlendem Puls</p>
6	
Echokardiografisch stellt sich das Perikard	<p>A gar nicht dar.</p> <p>B als schwarzer Saum dar.</p> <p>C als schmale echoreiche Kontur dar.</p> <p>D als inhomogene echoarme Struktur dar.</p> <p>E als Struktur mit dorsaler Schallauslöschung dar.</p>

CME-Fragen

Ultraschall für Notfälle: Anwendungen im Rettungsdienst

7

Nicht zu den echokardiografischen Befunden bei akuter Volumenüberlastung gehört

- A Angleich der Größe von rechtem und linkem Ventrikel im Vier-Kammer-Blick
- B Rechtsherzhypertrophie
- C aufgehobene Atemvariabilität der Vena cava inferior
- D Pleuraergüsse
- E Septum-Abflachung

8

Welche Aussage zur Pseudo-PEA trifft zu?

- A Nachweis eines Perikardergusses ohne Herzfunktion
- B Sie ist identisch mit der pulslosen elektrischen Aktivität.
- C elektrische Aktivität im Oberflächen-EKG mit echokardiografischem Auswurf
- D Sie ist ohne Echokardiografie diagnostizierbar.
- E elektrische Aktivität im Oberflächen-EKG ohne tastbaren Puls

9

Welche Aussage zu p-FAST und Abdominaltrauma trifft zu?

- A Der fehlende Nachweis freier abdomineller Flüssigkeit schließt ein abdominelles Trauma aus.
- B Das schwere Abdominaltrauma ist immer mit einer Hypotension assoziiert.
- C Ein Abdominaltrauma kann durch die klinische Untersuchung sicher ausgeschlossen werden.
- D Der präklinische Nachweis intraabdomineller Blutung mittels p-FAST kann das präklinische und frühe klinische Management des Patienten verbessern.
- E p-FAST kann nur vom erfahrenen Kliniker angewendet werden.

10

Welche Aussage zur Untersuchungstechnik der p-FAST trifft zu?

- A Zur Untersuchung des Morison-Pouch wird der Schallkopf linksseitig in Höhe des 7. – 9. ICR eingestellt.
- B Der Nachweis freier subphrenischer Flüssigkeit gelingt aufgrund der Kontrastgebung durch die Leber nur auf der rechten Seite.
- C Die orientierende Echokardiografie hat bei verunfallten Patienten keinen Stellenwert.
- D p-FAST kann die CT-Untersuchung im Schockraum ersetzen.
- E p-FAST sollte während der präklinischen Versorgung wiederholt werden, sofern die Möglichkeit dazu besteht, ohne die Rettungszeit zu verlängern.